

Musculus tibialis posterior

Začátek: membrana interossea cruris, okraje fibuly a tibie

Úpon: tuberossitas ossis navicularis, spodní plocha klínových kostí

Inervace: n. tibialis (L₅–S₁₋₂)

Funkce: plantární flexe nohy, podpora podélné klenby nohy

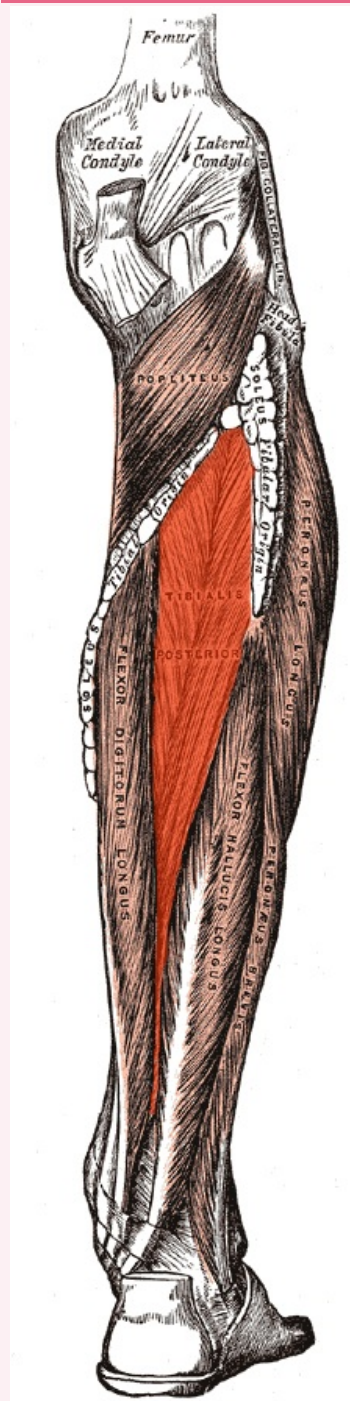
Odkazy

Použitá literatura

- ČIHÁK, Radomír. *Anatomie 1*. 2. vydání. Praha : Grada, 2001. 497 s. ISBN 80-7169-970-5.
- VIGUÉ, Jordi. *Atlas lidského těla*. 3. vydání. Čestlice : Rebo, 2007. ISBN 978-80-7234-881-7.

musculus tibialis posterior

zadní sval holenní



musculus tibialis posterior

TA A04.7.02.051 (<https://i.faa.unifr.ch/Public/EntryPage/TA98%20Tree/Entity%20TA98%20EN/04.7.02.051%20Entity%20TA98%20EN.htm>)

Funkce plantární flexe nohy, podpora podélné klenby nohy

Inervace n. tibialis

Začátek membrana interossea cruris, okraje fibuly a

Úpon

tibie
tuberossitas ossis
navicularis, klínové
kosti