

# Nádory epitelové

**Epitelové nádory** vznikají buď z povrchových epitelů (dlaždicového či urotelu), nebo z žlazového epitelu (různé epitely žláz s vnitřní a vnější sekrecí).

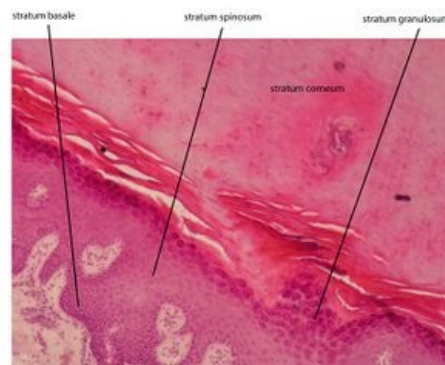
Mezi nádory epitelu řadíme:

- **papilomy** - benigní nádory z povrchového epitelu
- **adenomy** - benigní žlazové nádory
- **karcinomy** - maligní nádory z povrchového epitelu
- **adenokarcinomy** - maligní žlazové nádory

## Makroskopický vzhled

V *povrchové lokalizaci* rostou benigní epitelové nádory a mají široce přisedlý nebo polypózní tvar. Polyp je patologický slizniční výrůstek. Karcinomy často přechází k invazivnímu růstu do okolí. V centru karcinomu dochází k nekróze a ulceraci. Nádor má vzhled kráteru s naválitými okraji, které prorůstají do okolí.

V *nitru orgánů* jsou benigní epitelové nádory zastoupeny hlavně benigními adenomy, které mají nejčastěji okrouhlý tvar, rostou expanzivně a nepronikají do okolních struktur. Tyto benigní adenomy působí tlak na ostatní tkáň, takže může docházet k tlakové atrofii. Někdy dochází k opouzdření benigního nádoru vazivovým pouzdrem, které nádor ostře ohraničuje od okolí. Karcinomy mají růst invazivní a pronikají do okolních tkání prstovitými výběžky. Karcinomy mají tvar nepravidelný, laločnatý nebo cípátý.



Vrstevnatý dlaždicový rohovějící epitel - kůže silného typu - preparát plantae pedis, barveno H&E

Vrstevnatý dlaždicový rohovějící epitel

## Mikroskopický vzhled

Epitelové nádory si do různé míry zachovávají vlastnosti epitelu, ze kterého vznikly. Nádorové buňky drží pohromadě pomocí mezibuněčných spojů. Benigní nádory si zachovávají *polarizaci* - bazální část je přikloněná ke stromatu, opačná k povrchu. U karcinomů se ztrácí polarita buněk i soudržnost epitelových struktur.

## Šíření karcinomů

Epitelové karcinomy se šíří několika způsoby. Některé karcinomy se šíří lokálním růstem (*per continuitatem*). Další možností je porogenní šíření, kdy dochází k impantačnímu rozsevu po serózách, což se nazývá **karcinóza** (tvoří se mnohočetná drobná zrnitá ložiska a seróza fibrotizuje). Některé karcinomy se šíří v perineuriu nervů. Dále je také možné lymfogenní šíření, kterému většinou předchází hematogenní rozsev. Hematogenní šíření je nejčastěji do plic, jater a kostí (často dochází k destrukci kostní tkáně).

První metastázy se zachytí v regionálních lymfatických uzlinách, které se dají chirurgicky odstranit. Největší riziko metastázy je v první spádové uzlině nad nádorem, která se označuje jako **sentinelová uzlina**.

## Nádory z povrchového epitelu

### Dlaždicobuněčný papilom

**Dlaždicobuněčný papilom** je poměrně častý nádor a je lokalizován hlavně na sliznicích krytých dlaždicovým epitelem (příkladem je ústní dutina). Papilomy mohou být vícečetné, pak se tento stav nazývá **papilomatóza**. Mikroskopicky jsou papilomy tvořeny prstovitými výběžky (papilami), které mají v centru stroma s cévami a na povrchu jsou kryty dlaždicovým epitelem. Někdy můžeme v buňkách epitelu pozorovat známky HPV infekce. Lidský papillomavirus napadá kmenové buňky epidermis a vyvolává karcinom děložního čípku. V případě HPV infekce pozorujeme v buňkách hyperchromní jádra, kolem kterých je nápadně kontrastní perinukleární prosvětlení vzhledu dutinek - *koilocytóza*.

Papilomy mohou na povrchu patologicky rohovět. Rozlišujeme *hyperkeratózu*, kdy vzniká velká vrstva eozinofilní hmoty na povrchu epitelu, a *parakeratózu*, kdy jsme schopni v eozinofilní rohovině pozorovat zbytky bazofilních jader.

Podle makroskopického vzhledu rozlišujeme:

- *měkké papilomy* - obsahují chudé stroma, jsou měkké a mají třásnitý vzhled, nachází se například v ústní dutině
- *fibroepitelové papilomy* - mají hustější stroma, jsou tuhé a mají květákovitý vzhled, nachází se například na hlasivkách
- *exofytické papilomy* - tuhé útvary s tvrdou krustou (díky rohovění), na vlhku mají bělavý vzhled
- *invertované papilomy* - jsou inverzně zanořeny do stromatu (vzhled rukavice naruby), příkladem je sinonazální papilom

## Dlaždicobuněčný karcinom

**Dlaždicobuněčný karcinom** se vyskytuje na místech, kde je dlaždicový epitel normálně přítomen (kůže, sliznice dutiny ústní, hltan, jícen, genitál, atd.). Může však vznikat i jinde a pak hovoříme o *dlaždicové metaplázii*, které se vyskytují například v distálním endocervixu nebo v dýchacích cestách u kuřáků. Dlaždicobuněčný karcinom se šíří hlavně lymfogenně do regionálních lymfatických uzlin. Později dochází i k hematogennímu rozsevu, hlavně do plic.

Mikroskopicky se často velmi podobá nenádorovému dlaždicovému epitelu. V některých místech pozorujeme vyžrávání k povrchovým vrstvám s patrným stratum spinosum (proto se označuje také jako *spinocelulární karcinom* či *spinaliom*). Pozorujeme typické mezibuněčné spoje, v kterých mají buňky *trnitý vzhled* (spina). Při povrchu se nádorové buňky oplošťují, jsou eozinofilní a můžou rohovět. V karcinomu dochází k inverzi papil a vznikají nádorové čepy (povrchová vrstva je v centru čepu). Pokud v centru čepu dojde k rohovění, tak jsou zde keratinové vrstvy uzavřeny a v centru čepu pak vznikají koncentricky vrstvené kuličky cibulového vzhledu, tento útvar se označuje jako *rohová perla*. Někdy dochází k rohovění jen v jednotlivých buňkách, což označujeme jako monocelulární rohovění.

## Bazocelulární karcinom (bazaliom)

**Bazaliom** je lokálně destruktivně rostoucí maligní tumor. Je to nejčastější maligní nádor kůže. Není schopen metastazovat a roste pomalu. Nevyskytuje se ve sliznicích, vyskytuje se hlavně na kůži, která je ozářená sluncem (čelo, nos, uši, tvář). Většinou neohrožuje pacienta na životě, dají se chirurgicky odstranit.

Makroskopicky začínají bazaliomy jako ploché a uzlovité infiltráty kůže, bez rohovění. Postupem času v nádoru vzniká ulcerace s navolitými okraji, která se s růstem nádoru postupně rozšiřuje. Typicky vzniká **ulcus rodens** (hlodající vřed).

Mikroskopicky je na rozdíl od dlaždicobuněčného karcinomu méně zralý. Bazaliom roste hlavně endofyticky, v dermis a podkoží tvoří *invazivně rostoucí čepy*, které jsou tvořené bazálními buňkami. Buňky mají oválná bazofilní jádra, která jsou blízko sebe, bez mezibuněčných spojů. K rohovění nedochází, na periferii čepů tvoří nádorové buňky palisády.

## Uroteliální nádory

**Uroteliální nádory** jsou nádory ve vývodných cestách močových (vyskytují se hlavně v močovém měchýři). Většina nádorů má *papilární charakter*, ale existují i ploché léze. Benigní nádory jsou uroteliální papilomy a jsou extrémně vzácné. Často se vyskytuje neinvazivní papilární uroteliální karcinom, který má tendenci k recidivám (může se transformovat v invazivní karcinom).

## Nádory ze žláзовého epitelu

### Adenomy

**Adenomy** mají makroskopicky různý vzhled. Adenomy vycházející ze sliznice mají exofytický růst a vzhled polypózních nádorů (široce přisedlé, stopkaté). Adenomy lokalizované v hloubce orgánů jsou většinou kulovité a opouzdřené. Cystické adenomy můžou mít obsah cyst serózní nebo mucinózní.

Adenomy jsou nádory bez invazivního růstu a často si zachovávají žlásovou strukturu orgánu, ze kterého vycházejí. Nejčastější struktura je *tubulární* (nádorové buňky odpovídají fyziologickým žlásovým strukturám). Dále se vyskytují adenomy *folikulární* (například ve štítné žláze nebo hypofýze). Pokud nádorové buňka netvoří lumen, tak se jedná o nádory *solidní*. Rozlišujeme solidně *alveolární* (adenom kůry nadledvin) nebo *trabekulární* (adenom jater).

Adenomy jsou schopné sekrece hlenu nebo sekrece serózního sekretu.

Adenomy žláz s vnitřní sekrecí si často zachovávají schopnost tvorby příslušného hormonu a můžou způsobit jeho nadprodukcii. Příkladem je adenom přštítných tělísek, který může způsobit hyperparathyreózu.

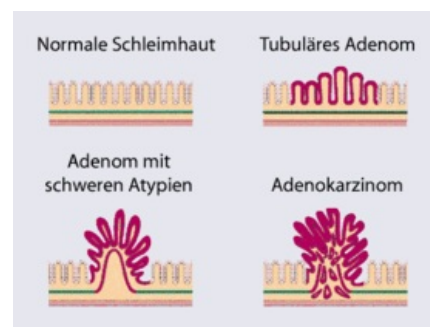
### Adenokarcinomy

**Adenokarcinomy** mají různý makroskopický vzhled - exofytický, miskovitý s ulcerací, plochý, difúzní. Ve stromatu nacházíme velká hlenová jezírka, která vznikají extracelulární hlenotvorbou. Stroma také obsahuje *prstenčité buňky* (buňky pečetního prstene), které se vyznačují velkou vakuolou s hlenem.

Podle konzistence dělíme adenokarcinomy:

- *medulární karcinomy* - obsahují málo nádorových buněk ve stroma a jsou tedy měkké
- *skirhus* - mají stroma s velkým množstvím nádorových buněk, jsou tvrdé
- *mucinózní (gelatinózní) karcinomy* - obsahují velké množství hlenu

Podle mikroskopického vzhledu rozdělujeme adenokarcinomy:



Adenom

- *kribriformní* - vznikají splýváním tubulů, mezi kterými mizí stroma (vznikají nádorové ostrůvky)
- *solidní* - dochází k dediferenciaci, mizí schopnost luminizace, nádor roste v solidních nepravidelných čepích
- *disociovaný* - dochází u buněk ke ztrátě soudržnosti, buňky ztrácí polaritu a mají zakulacený tvar

## Odkazy

### Související články

- nádor
- HPV
- epitel

### Použitá literatura

- ZÁMEČNÍK, Josef, et al. *Patologie I*. 1. vydání. Praha : Nakladatelství LD, s.r.o. - PRAGER PUBLISHING, 2019. ISBN 978-80-270-6457-1.
- POVÝŠIL, Ctibor, Ivo ŠTEINER a Pavel DUŠEK, et al. *Speciální patologie*. 2. vydání. Praha : Galén, 2007. ISBN 978-807262-494-2.
- STRÍTESKÝ, Jan. *Patologie*. 1. vydání. 2001. ISBN 80-86297-06-3.