

Nádory hematogenní

Do této kategorie se řadí **hemoblastózy** a **hemoblastomy**.

Hemoblastózy

Hemoblastózy (leukemie) jsou nádory z krevních buněk. Nádorové buňky kolují v periferní krvi. Obvykle nevytváří ložiska, často vychází z kostní dřeně.

Makroskopický popis

Hemoblastózy (leukemie) mohou být **ložiska** ve dřeni, difuzně nebo ložiskovitě **infiltrované** (hematologické nádory nemetastazují, ale infiltrují) orgány (játra, slezina, u CLL uzliny). Ty jsou zvětšené.

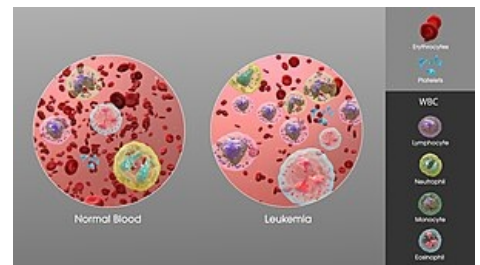
Vývoj onemocnění

Hemoblastóza je nádor, který obsadí kostní dřeň, následně chybí všechny tři krevní řady.

Pacient trpí:

- **anémií** – pacient je bledý, má bledé sliznice, stěžuje si na únavu, dušnost, může zemřít na **kardiální selhání**;
- **běžné a oportunní infekce** – nejčastější příčina smrti u hematologických pacientů;
- **krvácivost** – spontánní krvácení z dásní, z GITu, krvácení po zákroku.

Hemoblastóza může infiltrovat játra, slezinu, uzliny, plíce, mozek a další orgány.



Leukemia- SAG

Hemoblastom

Hemoblastomy (lymfomy) jsou nádory z krevních buněk. Tyto nádorové buňky ale **nekolují v periferní krvi**. Výjimkou je buněčné stádium, kdy v periferní krvi začínají kolovat. Většinou **vytváří ložiska** a vychází často z uzlin. Primární ložisko může být i v žaludku, mozku, tonzile, mluvíme pak o **extranodálních lymfomech**.

Makroskopický popis

Hemoblastomy doprovází zvětšené, elastické uzliny, u Hodgkinova lymfomu pakety uzlin. Infiltrují játra a slezinu. Primárním ložiskem v žaludku bývá vřed.

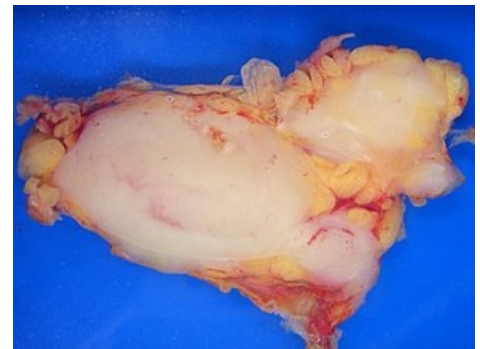
Vývoj onemocnění

Hemoblastom často začne jako **zvětšená uzlina** (nebolestivá, elastická), může utlačovat tracheu, jícnu a další okolní orgány.

Příznaky

- pacient může **hubnout**, zvýšená **teplota**, **noční pocení**, **únava**;
- postupná **infiltrace** víceru uzlin, jater, sleziny, kostní dřeně;
- když je infiltrovaná dřeň začnou se projevovat **anémie**, **infekce**, **krvácivost**;
- **nejčastější příčinou smrti jsou infekce**.

Když objevíme na pacientovi **zvětšenou uzlinu**, měli bychom zjistit **jak dlouho** je zvětšená, jestli **bolí** (vyloučit zánět, nejčastěji tonsilitis nebo odontogenní), jestli je **pohyblivá**, nebo přirostlá k okolí (vyloučit metastázu karcinomu rtu, jazyka, spodiny). Existuje spousta dalších příčin zvětšených uzlin, například TBC, sarkoidóza, toxoplazmóza, HIV a další.



Makroskopický obraz lymfatické uzliny odebrané pro lymfom.

Odkazy

Související články

- Akutní myeloidní leukemie
- Akutní lymfatická leukemie
- Chronická myeloidní leukemie
- Chronická lymfatická leukemie

- Leukemie z vláskových buněk

Použitá literatura

- STRÍTESKÝ, Jan. *Patologie*. 1. vydání. 2001. ISBN 80-86297-06-3.