

# Nádory mediastina

**Nádory mediastina** patří mezi relativně vzácné, ale jejich incidence má pozvolna vzrůstající tendenci. Často jsou asymptomatické, většinou benigní.

## Anatomické poznámky

### ohraničení

- kraniálně – hrudní apertura
- kaudálně – bránice
- dorzálně – páteř
- ventrálně – *sternum*

### rozdělení

viz Mediastinum

## Epidemiologie

Incidence nádorů mediastina dosáhla v ČR v roce 1998 hodnoty 1,1/100 000 obyvatel. Nejčastěji se objevují mezi 30.–50. rokem věku. Z celkového počtu jen jedna třetina vykazuje maligní chování.

## Klinický obraz

- Asymptomatické (až v 90 % benigní); často náhodný nález na RTG;
- kašel;
- dušnost;
- recidivující respirační infekce;
- dysfagie;
- tlak až bolest na hrudi;
- Hornerův syndrom;
- systémové příznaky: myasthenia gravis, hypertenze, hyperkalcémie aj.

## Klinické příznaky společné všem nádorům mediastina

- Syndrom horní duté žíly
  - cyanóza;
  - otok krku (Stokesův límec);
  - vznik žilních kolaterál;
  - městnání v mozkových cévách způsobující bolest hlavy.

## Typy mediastinálních tumorů

- *Přední mediastinum*: thymomy, nádory štítné žlázy + příštítných tělísek, teratomy, germinální karcinomy a lymfomy;
- *střední mediastinum*: primární a sekundární nádory srdce, benigní a maligní mesenchymové nádory, maligní lymfomy, bronchiogenní cysty;
- *zadní mediastinum*: neurogenní tumory (neurofibrom, neurosarkom, ganglioneurom, neuroblastom, paragangliom).

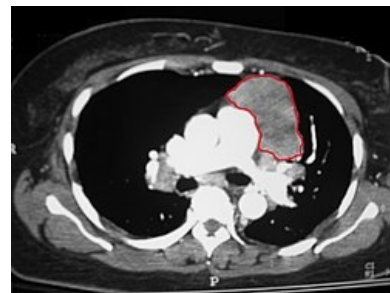
## Diagnostika

- Předozadní + boční RTG hrudníku;
- CT, ECHO, kontrastní vyšetření jícnu, angiografie;
- scintigrafie ŠŽ  $^{131}\text{I}$ ;
- mediastinoskopie (biopsie).

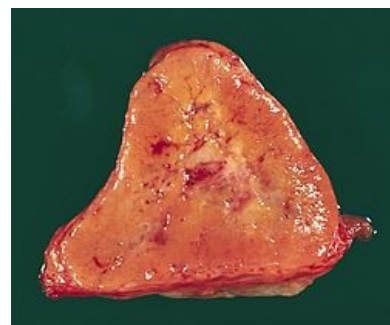## Terapie

- Hl. chirurgická; sy HDŽ → stent;
- thymomy radio- + chemosenzitivní (cisplatina).

## Nádory thymu



CT obraz thymomu v předním mediastinu



Paragangliom v řezu

Mohou vycházet z buněk epitelu (karcinom thymu), z lymfocytů (lymfoproliferace), nebo z chromafinních buněk (karcinoid).

## Thymomy

Vyskytují se v dospělém věku u obou pohlaví stejně. Incidence v ČR v roce 1998 byla 0,1/100 000. Maligní varianty mohou metastazovat do plic a uzlin a také prorůstat do okolních struktur.

### Klinika

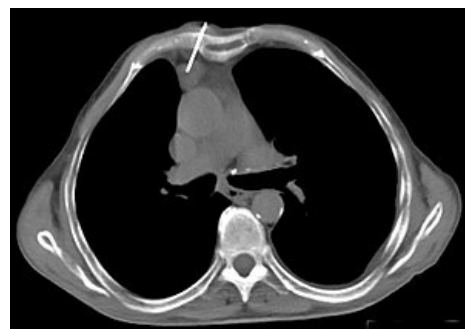- Často náhodným nálezem na RTG hrudníku;
- myastenický syndrom;
- aplázie červené řady;
- hypogamaglobulinémie;
- přidružená autoimunitní onemocnění – lupus erythematodes, revmatoidní artritida.

### Diagnostika a terapie

#### Diagnostika

- Skiagram hrudníku;
- CT;
- MR;
- histopatologické vyšetření – transkutánní nebo transbronchiální punkční biopsie;
- neexistuje TNM klasifikace, hodnotíme podle **Masaoky**:

Stadium	Charakteristika
I	makroskopicky kompletně opouzdřený, mikroskopicky bez kapsulární invaze
II	makroskopicky invaze do okolní tukové tkáně nebo pleury, mikroskopicky kapsulární invaze
III	makroskopicky invaze do okolních orgánů (perikard, plíce, velké cévy)
IVA	rozsev na pleuru nebo perikard
IVB	lymfogenní, hematogenní metastázy



Biopsie thymomu pod CT kontrolou

### Terapie

- chirurgie – kompletní resekce možná jen u stádia I a II;
- radioterapie;
- chemoterapie – cisplatina, ifosfamid (neoadjuvantní nebo paliativní);
- kombinace.

### Prognóza

- opouzdřené formy – 90 %
- invazivní formy – 50 %
- stadium IV – 11 %

## Jiné nádory thymu

- Karcinoid – agresivní růst, metastazování do jater a kostí, paraneoplastický syndrom (Cushingův sy), často součástí MEN-I nebo MEN-II;
- germinální nádory – vzácně seminomy, neseminomy;
- maligní lymfomy – vzácně.

## Nádory srdce

Nádory srdce dělíme na primární, které jsou velmi vzácné a sekundární, které jsou častější.

 *Podrobnější informace naleznete na stránce Nádory srdce.*

## Nádory v zadním mediastinu

Projevují se tzv. zadním mediastinálním syndromem:

- Dráždivý kašel, dušnost, stridor vyvolané kompresí trachey;
- dysfagie z útlaku jícnu;
- neuralgie a kořenové bolesti;
- Hornerův syndrom při poruše sympatiku;
- známky míšní komprese.

### mezenchymové nádory

- lipom (liposarkom)
- rhabdomyom (rhabdomyosarkom)
- fibrom (fibrosarkom)

#### **neurogenní nádory**

- maligní schwannom
- neurofibrosarkom
- neuroblastom
- chemodektom

## **Odkazy**

#### **Související články**

- Mediastinum
- Nádory plic

#### **Použitá literatura**

- DÍTĚ, P., et al. *Vnitřní lékařství*. 2. vydání. Praha : Galén, 2007. ISBN 978-80-7262-496-6.
- KLENER, Pavel. *Klinická onkologie*. 1. vydání. Praha : Galén, 2002. 686 s. s. 391–395. ISBN 80-7262-151-3.
- BENEŠ, Jiří. *Studijní materiály* [online]. ©2004–2008. [cit. 2013]. <<http://www.jirben2.chytrak.cz/>>.