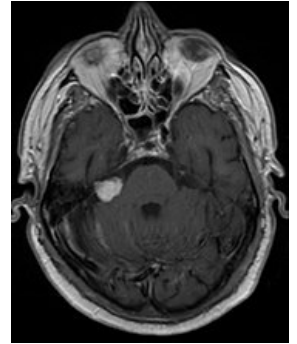


# Nádory periferních nervů

Nádory periferních nervů mohou vycházet z buněk Schwannových, fibroblastů či z buněk perineurálních. Mezi nejvýznamnější zástupce patří *neurinom* (schwannom, neurilemom), *neurofibrom*, *nádor z granulárních buněk*, dále perineuriom, neurothékom či maligní nádor z pochvy periferního nervu (MPNST – malignant peripheral nerve sheath tumor).

## Schwannom

- Vyskytuje se buď sporadicky nebo jako součást **neurofibromatózy typu II**.
  - U neurofibromatózy jde obvykle o mnohočetné, řetízkovité nádorky různých velikostí na mnoha nervech.
- Nádor obvykle zničí fascikl, z kterého vychází, ostatní fascikly jdou po nádoru a jsou napínány a utlačovány.
- Bývají i značných rozměrů.
- **Terapie:** nádor má pouzdro, funkční fascikly se obvykle bez problémů oddělí od pouzdra a vyjme se jen tumor.
  - Může časem dojít ke zlepšení parézy.
- V histologickém obraze jsou patrné dvě varianty nádoru, označované jako *Antoni varianta A a B*. Typ A je typický svým sešikováním jader, takové uspořádání se označuje jako Verocayova tělíska. Typ B vykazuje spíše myxoidní charakter, neobsahuje sešikování jader. Obě dvě varianty se mohou nacházet v jednom nádoru.



Schwannom na MRI

## Odkazy

### Související články

- Syndrom kubitálního tunelu
- Syndroma canalis carpi
- Meralgia paraesthetica

### Zdroj

- BENEŠ, Jiří. *Studijní materiály* [online]. ©2007. [cit. 2010]. <<http://www.jirben.wz.cz/>>.

### Použitá literatura

- ZEMAN, Miroslav, et al. *Speciální chirurgie*. 2. vydání. Praha : Galén, 2004. 575 s. ISBN 80-7262-260-9.
- POVÝŠIL, Ctibor, et al. *Obecná patologie*. 1. vydání. Praha : Galén, 2011. 290 s. ISBN 978-80-7262-773-8.