

# Nádory srdce

- **Primární nádory srdce** jsou relativně vzácné.
- **Sekundární nádory srdce** jsou mnohem častější, trpí jimi až 20 % pacientů umírajících na generalizované nádorové onemocnění.<sup>[1]</sup>

## Rozdělení

Rozlišujeme nádory:

1. **primární**;
  - a) **benigní** (myxom, fibrom, neurofibrom, lipom, hemangiom, lymfangiom, rhabdomyom, teratom);
  - b) **maligní** (angiosarkom, fibrosarkom, rhabdomyosarkom, maligní mezoteliom);
2. **sekundární** (metastázy – maligní nádory prsu, plic, atd.).

**⚠ I benigní nádory mohou způsobit vážný hemodynamický deficit!**

## Primární nádory srdce

Primární nádory srdce jsou podstatně méně časté, než nádory sekundární.

### Benigní nádory

Mezi benigní nádory srdce řadíme:

#### Papilární fibroelastom

Bradavčitý nebo střapcovitý útvar na srdečních chlopních

#### Myxom srdce

V 80 % případů se nachází v levé síni, v 15 % v pravé síni, v 5 % v levé nebo pravé komoře.<sup>[2]</sup>

#### Klinické příznaky

- v případě embolizace: ischemie orgánů zásobených embolizovanou tepnou;
- v případě obstrukce mitrálního ústí: dušnost, zvýšená únava, kašel, hemoptýza, plicní edém;
- v případě obstrukce trikuspidálního ústí: příznaky pravostranného srdečního selhání.

Srdeční myxom může být doprovázen celou řadou nespecifických příznaků.

#### Diagnostika

- Anamnéza.
- Fyzikální vyšetření.
- **Echokardiografie.**

#### Terapie

- chirurgické odstranění,
- echokardiografické sledování.

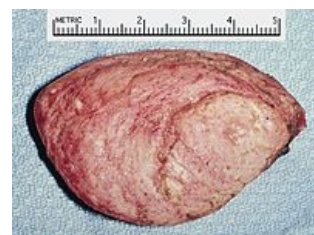#### Carneyho syndrom

= **syndrom komplexního myxomu.**

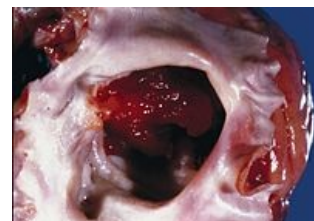- Jedná se o vzácný syndrom, při kterém je myxom srdce spojen s:
  - mnohočetnými pigmentovými névy,
  - adrenokortikální hyperplázií,
  - nádory hypofýzy,
  - mnohočetnými fibroadenomy prsů,
  - Sertoliho nádorem varlat,
  - kožní myxomy

#### Rhabdomyom

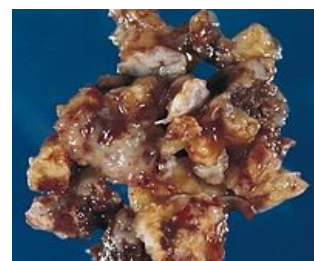 Podrobnější informace naleznete na stránce Rabdomyom.



Srdeční rhabdomyom v pravé komoře u tříleté dívky navenek se prezentující srdečním šelestem.



Srdeční myxom: gelatinózní tumor téměř zcela vyplňující levou síň.

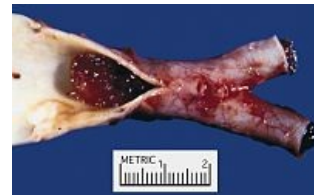

Srdeční myxom: 71-letý muž hospitalizovaný pro TIA; transezofageální echokardiografie ukázala srdeční myxom v levé síni.

# Maligní nádory

## Sarkomy

- **Angiosarkom, rhabdomyosarkom** (*fibrosarkom, liposarkom, osteosarkom*),
- vyskytují se v kterémkoli věku,
- nejčastěji v pravé srdeční síni,
- **klinicky:** projevy srdečního selhání, arytmie, bolesti v prekordiu, perikardiální výpotek, srdeční tamponáda, náhlá smrt srdeční; embolizace (nádorových hmot, trombů; často do CNS), plicní edém, synkopy (u nádorů v levé síni); extrakardiální metastázy (plíce, mediastinum, páteř aj.); prognóza velmi nepříznivá (cca 3 měsíce),
- **diagnostika:** hubnutí, paličkovité prsty, srdeční selhání, arytmie, perikardiální třecí šelest, diastolický šelest na hrotu / regurgitační systolický šelest; hl. ECHO, CT a MRI,
- **terapie:** chir. odstranění, ale většinou pouze paliativní operace.



Embolus srdečního myxomu v bifurkaci aa. iliaca communes

## Sekundární nádory srdce

Jedná se o **metastatické postižení srdce**:

- žádný nádor (výjimkou maligní melanom) nemetastazuje výhradně do srdce,
- **srdeční metastázy:** maligní melanom, bronchogenní karcinom, karcinom prsu,
- **klinicky:** akutní perikarditida, srdeční tamponáda, rychlé zvětšení srdečního stínu, arytmie vč. atrioventrikulární blokády, rychlý rozvoj srdečního selhání (avšak 90 % metastáz klinicky němých),
- **terapie:** hl. paliace: perikardiocentéza u výpotku, radioterapie, chemoterapie.

## Odkazy

### Související články

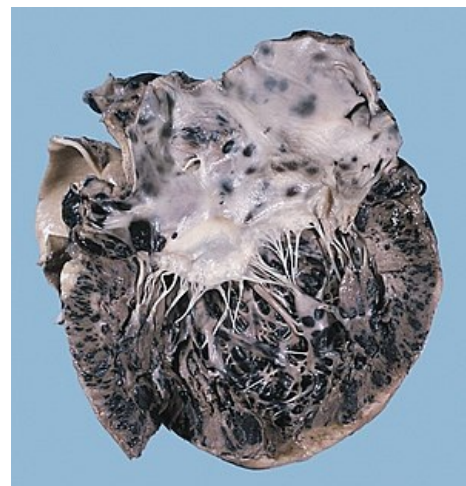
- Nádory mediastina

### Reference

1. VANĚK, Ivan, et al. *Kardiovaskulární chirurgie*. 1. vydání. Praha : Karolinum, 2003. 236 s. ISBN 8024605236.
2. VANĚK, Ivan, et al. *Kardiovaskulární chirurgie*. 1. vydání. Praha : Karolinum, 2003. 236 s. ISBN 8024605236.

### Použitá literatura

- KLENER, Pavel, et al. *Vnitřní lékařství*. 3. vydání. Praha : Galén, 2006. 1158 s. ISBN 80-7262-430-X.
- VANĚK, Ivan, et al. *Kardiovaskulární chirurgie*. 1. vydání. Praha : Karolinum, 2003. 236 s. ISBN 8024605236.



Maligní melanom metastazující do srdce