

Nádory z krevních cév

Nádory z krevních cév mohou buď celé ze samotných cév sestávat nebo ze stěny cévy vyrůstat. Nádor, který je formován z mnoha do sebe zamotaných cév, vzniká výraznou proliferací endoteliálních buněk (např. hemangiom). Naproti tomu jsou nádory vycházející ze stěny cév mezenchymálního původu (např. fibrom, myxom, fibrosarkom). Oba typy se navzájem nemusí vylučovat.

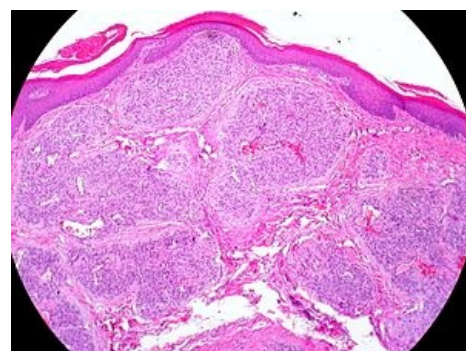
Pseudotumory cév

Mezi útvary připomínající nádory cév patří:

- **Teleangiektázie** – malé rozšířené tepny blízko epidermis (viditelné), např. pavoučkový névus s charakteristickým krátkodobým vymizením po stisknutí.
- **Pyogenní granulom (lobulární kapilární hemangiom)** – získaná, exofyticky rostoucí hyperplázie cévy.

Benigní nádory cév

Nejčastějším benigním nádorem této skupiny je hemangiom. Vyskytuje se prakticky kdekoli v těle, např. v játrech, kde jej můžeme mylně považovat za metastázu.



Kapilární hemangiom

- **Hemangiom**: nakupenina krevních cév obsahující erytrocyty, tudíž červeně vypadající. Jsou časté v různých morfolických variantách.
 - Kapilární – klubko cév s úzkým lumen, vyskytují se hlavně u dětí.
 - Kavernózní – složen z rozšířených tenkostěnných cév, které v mikroskopu vypadají spongiózně.
 - Naevus flammeus je zvláštní formou kavernózního hemangiomu, kvůli své rozsáhlé velikosti tvoří "mapy" (např. charakteristické znamení Michaila Gorbačova).
- **Glomangiom (glomový nádor)**: častý, dobře ohraničený benigní nádor, který je velmi bolestivý. Nachází se v oblasti arteriovenózních anastomóz, často na prstech ruky nebo pod nehtem. Pochází z modifikovaných buněk hladké svaloviny, které se zde nacházejí.
- **Hemangioendoteliom**: solidní tumor, který může tvořit kapiláry s navrstveným endotelem. Je častý v mládí a existuje více variant s variabilní prognózou (maligní zvrát je relativně častý).
- **Hemangiopericytom**: pochází z pericytů, obsahuje retikulární vlákna znázornitelná Gomoriho metodou. Je vzácný a vyskytuje se v mozku.

Maligní nádory cév

- **Angiosarkom**: jedná se o maligní hemangioendoteliom. Je to vzácný, agresivní a vysoce maligní tumor.
- **Kaposiho sarkom**: rozvíjí se u imunosuprimovaných jedinců, kteří byli nakaženi herpes virem 8. Charakteristická jsou mnohočetná ložiska na kůži i sliznicích, někdy v kombinaci s leukémiemi a lymfomy.

Odkazy

Související články

- Hemangiom
- Pseudotumory

Převzato z

- Definice benigních nádorů z cév (<https://www.cancer.gov/publications/dictionaries/cancer-terms/def/benign-vascular-tumor>)

Externí odkazy

- Příčiny a symptomy cévních tumorů (video) (<https://www.youtube.com/watch?v=wtROBwDeHJ4>)

Použitá literatura

- POVÝŠIL, Ctibor a Ivo ŠTEINER, et al. *Speciální patologie*. 2. vydání. Praha : Galén : Karolinum, 2007. 430 s. ISBN 978-80-246-1442-7.
- KRAHMS, Matthias. *Kurzlehrbuch Pathologie*. 2. vydání. Stuttgart. 2013.

