

# Nehty

Nehet je rohová ploténka vyrůstající z nehtové matrix, skládá se z tvrdého keratinu, který se neolupuje. Prosvítající nehtová matrix je viditelná jako proximální bílá skvrna – **lunula**. Nehtové lůžko propůjčuje nehtu růžovou barvu díky bohaté síti kapilár. Kožní val nehtu (*paronychium*) vzadu přechází v *eponychium*. Nehet roste 0,12 mm denně. <sup>[1]</sup> Na ruce odrůstá za 3–4 měsíců a na nohou za 8–12 měsíců.

## Odkazy

### Související články

- Kožní adnexa
- Mazové žlázy
- Apokrinní žlázy
- Ekrinní potní žlázy
- Chlupy a vlasy
- Anatomie kůže
- Fyziologie kůže
- **Histologie:** Kůže tlustého typu (histologický preparát) | Axilla/histologický preparát

### Zdroj

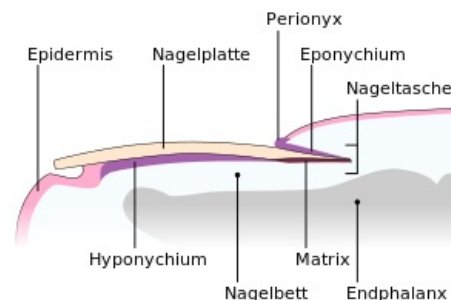
- BENEŠ, Jiří. *Studijní materiály* [online]. ©2007. [cit. 30.11.2010]. <<http://jirben2.chytrak.cz/>>.

### Použitá literatura

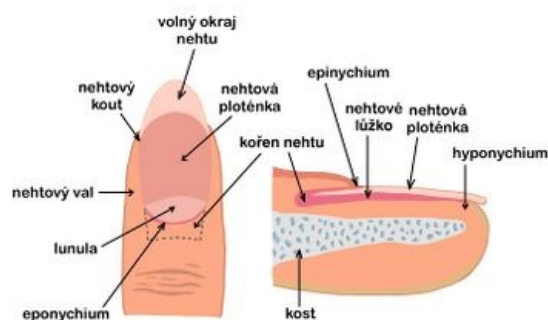
- ŠTORK, Jiří, et al. *Dermatovenerologie*. 1. vydání. Praha : Galén, Karolinum, 2008. ISBN 978-80-7262-371-6.
- RICH, Phoebe A a Richard K SCHER, et al. *An Atlas of Diseases of the Nails*. - vydání. Parthenon Publishing Group, 2003. 136 s. ISBN 1-85070-595-X.

### Reference

1. ŠTORK, Jiří, et al. *Dermatovenerologie*. 2. vydání. Praha : Galén, 2013. 502 s. ISBN 978-80-7262-898-8.



Nehet



nehet – popis