

# Nepřiměřené slzení

Nepřiměřené slzení, neboli **epifora**, je jeden z nejčastějších symptomů v oftalmologii.

## Typy epifory

Mechanismus vzniku epifory může být dvojitý:

### Nadměrné slzení (také pouze **epifora** či **lakrimace**)

způsobené reflexní nadprodukcí slz stimulací n.V, který inervuje rohovku a spojivku. V těchto případech je nadměrné slzní spojeno s příznaky základní příčiny a terapie je obvykle **farmakologická**.

### Obstrukční epifora

je způsobena poruchou drenáže slz. Charakteristické nadměrné slzení je vyvoláváno chladem a větrem, naopak nejméně je vyjádřeno v teplém a suchém prostředí. Etiologie je rozmanitá – jizvení slzných bodů, uzávěr slzného vaku či ductus nasolacrimalis, paréza m. orbicularis oculi spojená s poruchou nasávacího mechanismu slzných kanálků. Majoritu případů lze řešit **chirurgicky**.

## Hodnocení epifory

Klinickým vyšetřením odhalíme ektropium, trichiázu, everzi dolního punktu a ochablost dolního víčka. Palpací pod vazem vnitřního koutku můžeme zjistit rozšíření vaku způsobené akutní dakryocystitidou a mukokélou. Během vyšetření na štěrbinové lampě si všímáme polohy punktu, stenóz nebo obstrukcí způsobených cizím tělesem či řasou.

## Průplach

Po instalaci kapky lokálního anestetika do spojivkového vaku, zavádíme do dolního kanálku přímou kanylu na stříkačce naplněné fyziologickým roztokem. Při průchodu tekutiny do nosu je zřejmé, že nemocný žádnou obstrukci nemá nebo má obstrukci pouze částečnou (tzn. příčina slzení je buďto v hypersekreci nebo poruše mechanismu slzné pumpy). Porucha pasáže do nosu napovídá obstrukci ductus nasolacrimalis, stejně tak reflux tekutiny horním kanálkem. Pokud se tekutina vrací dolním kanálkem svědčí to pro jeho samotnou neprůchodnost.

## Odkazy

### Související články

- Konjunktivitidy
- Break-up time test
- Schirmerův test

### Externí odkazy

- Epifora na webu American Rhinologic Society (<http://care.american-rhinologic.org/epiphora>)
- Epifora na anglické wikipedii

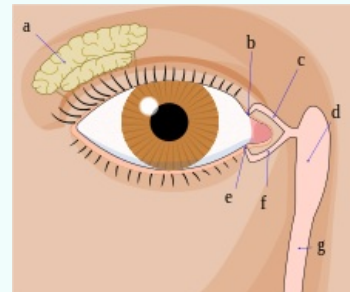
### Použitá literatura

- ROZSÍVAL, Pavel, et al. *Oční lékařství*. 1. vydání. Praha : Galén, Karolinum, 2006. ISBN 80-7262-404-0.

### nepřiměřené slzení

watering eyes, excessive tearing

hyperlacrimation



*Slzný aparát: a - slzná žláza; b, e - slzné body; c, f - slzné kanálky; d - slzný váček; g - slzovod*

**Patogeneze** nadměrné slzení nebo obstrukční epifora

#### Klasifikace a odkazy

**MKN** H04.2 (<https://mkn10.uzis.cz/prohlizec/H04.2>)

**MedlinePlus** 003036 (<https://medlineplus.gov/ency/article/003036.htm>)