

# Nervus musculocutaneus

**Nervus musculocutaneus (C5-C7)** se odděluje z *fasciculus lateralis plexus brachialis* v axile.

## Topografie

- Proráží *musculus coracobrachialis* (tak ho bezpečně poznáme při pitvě).
- Na paži se dostává mezi m. biceps brachii a m. brachialis.
- Na předloktí se přidává k vena cephalica antebrachii.

## Inervace

### Motorická inervace flexorů paže

- m. coracobrachialis,
- m. biceps brachii,
- m. brachialis.

### Senzitivní inervace na předloktí

- Jako ***nervus cutaneus antebrachii lateralis*** senzitivně inervuje kůži laterální poloviny předloktí.

## Odkazy

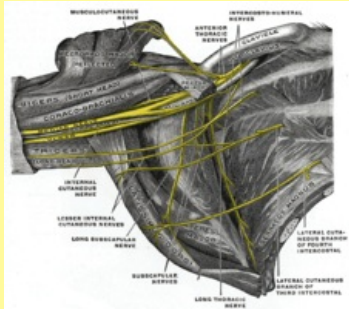
### Související články

- Nervy horní končetiny
- Musculus coracobrachialis
- Musculus brachialis
- Musculus biceps brachii

### Použitá literatura

- PETROVICKÝ, Pavel, et al. *Anatomie s topografií a klinickými aplikacemi*. 1. vydání. Martin : Osveta, 2002. 542 s. sv. 3. ISBN 80-8063-048-8.

### Nervus musculocutaneus



**TA** A14.2.03.024 (<http://ifaa.unifr.ch/Public/EntryPage/TA98%20Tree/Entity%20TA98%20EN/14.2.03.024%20Entity%20TA98%20EN.htm>)

**Odstup z** Plexus brachialis

**Pokračuje z** fasciculus lateralis

**Pokračuje jako** nervus cutaneus antebrachii lateralis

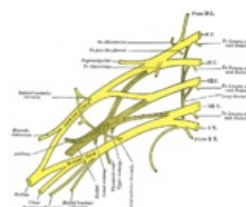

Schéma plexus brachialis