

Nervus obturatorius

N. obturatorius (L2–L4) je silný smíšený nerv vznikající z plexus lumbalis. Obsahuje *motorická vlákna* pro adduktory stehna a *senzitivní vlákna* pro kůži vnitřní strany stehna. Jako jediný nerv z plexus lumbalis vystupuje na *mediální straně* m. iliopsoas. Pokračuje pod ramus superior ossis pubis do **canalis obturatorius** a v něm, nebo těsně po průchodu, se větví: *r. anterior*, *r. posterior*, *n. obturatorius accessorius*.

Inervační oblast

N. obturatorius jako smíšený nerv obsahuje **motorickou** a **senzitivní** složku.

1. **motoricky** – všechny adduktory stehna
2. **senzitivně** – kůži na spodních dvou třetinách vnitřní strany stehna a část pouzdra kyčelního a kolenního kloubu

Větve

R. anterior nervi obturatorii

Leží na m. obturatorius externus a na m. adductor brevis. Je kryt průběhem m. pectineus a m. adductor longus. Inervuje m. pectineus (*diploneurální sval* – přichází do něj ještě větvička z n. femoralis), m. adductor longus a m. gracilis.

- **r. cutaneus** – jeho senzitivní větev pro kůži spodních dvou třetin mediální strany stehna.

R. posterior nervi obturatorii

Prochází dorsálně skrze m. obturatorius externus do m. adductor magnus (*diploneurální sval* – na inervaci se podílí větev z n. ischiadicus). Motoricky inervuje svaly kolem kterých prochází a m. adductor brevis.

- Podél *a. poplitea* vysílá sestupnou senzitivní větev do pouzdra kolenního kloubu.

N. obturatorius accessorius

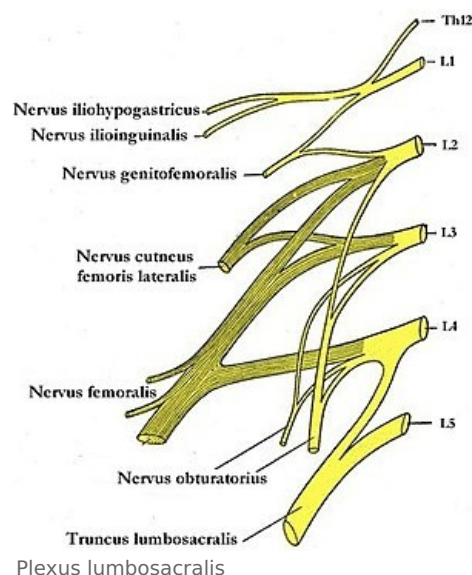
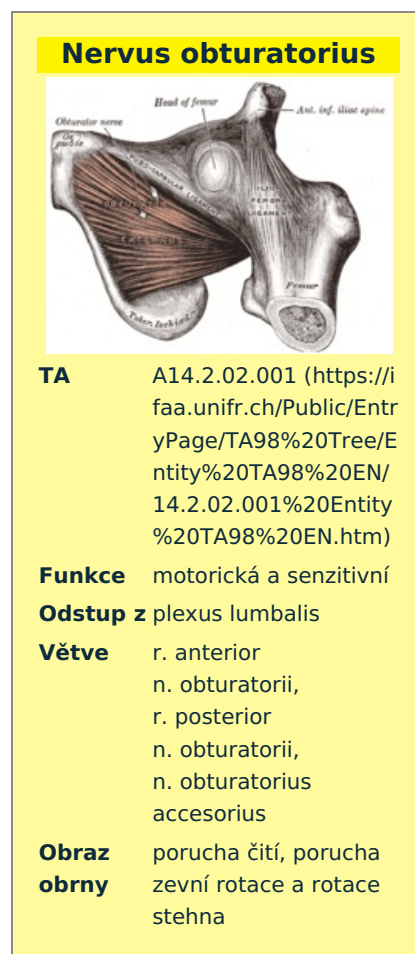Je to **nekonstantní nerv**. Jestliže se vytvoří, podílí se na motorické inervaci m. pectineus a na sensitivní inervaci kyčelního a kolenního kloubu.

Poškození

Poškození n. obturatorius, k němuž může dojít i tlakem těhotné dělohy, způsobí:

1. pacient není schopen zevní rotace a addukce stehna – nemůže zkřížit dolní končetiny;
2. senzitivní výpadek pacient zpravidla nepocituje.

- **Howshipův-Rombergův syndrom** – vzniká tlakem na nerv hernií v *canalis obturatorius*. Hlavními symptomy jsou bolesti vystrélující do vnitřní strany stehna, které pacient nejvíce pociťuje na kolenním kloubu.



Odkazy

Související články

- Nervus ischiadicus

Použitá literatura

- ČIHÁK, Radomír. *Anatomie III*. 1. vydání. Praha : Grada. 1997. 672 s. ISBN 80-7169-140-2.

