

Nervus opticus

Nervus opticus (**II. hlavový nerv, zrakový nerv**). Vytváří se jako výchlipka diencephala. Vytvářejí ho aferentní vlákna gangliových buněk sítnice, které jsou **3. neuronem** zrakové dráhy (ganglion opticum, multipolární buňky).

Průběh nervu

Axony gangliových buněk se sbíhají do *papila n. optici*. Zrakový nerv dále probíhá od zadní stěny oční koule do *apex orbitae* a prochází stěnou očního bulbu (*lamina cribrosa sclerae*), kde získává myelinovou pochvu. Z oční koule vystupuje mediálně od jejího zadního pólu. Ve vrcholu orbity prochází skrz **canalis opticus** do **lebeční dutiny**. **Spojením a částečným zkřížením** nervů vzniká **chiasma opticum**, která je uložena před **tureckým sedlem** (*v sulcus chiasmatis*). Dále pokračují jako pravý a levý **tractus opticus** (zraková dráha). Svou cestu zakončuje v **metathalamu** (*corpus geniculatum laterale*) a v **area 17** mozkové kůry.

V oblasti za oční koulí (cca 1 cm) se k nervu přidává **a. centralis retinae** (větev a. ophthalmica), která plní úlohu **výživy sítnice**.

Obaly zrakového nervu

Je obalen deriváty mozkových obalů. Na povrchu je **vagina externa n. optici** (pokračování **dura mater**), dále přechází do sclery. Pod ním je **vagina intermedia n. optici** (derivát **arachnoidey**). Vnitřní pochva je **vagina interna n. optici** (pokračování **pia mater**). Prostor mezi obaly je vyplněn **mozkomíšním mokem**.

Uspořádáním mozkových obalů se liší od ostatních hlavových nervů. Z toho důvodu není považován za typický hlavový nerv.

Poruchy nervu

Vzhledem k tomu, že n. opticus je výchlipkou centrálního nervstva, mohou se patologické procesy postihující mozek a jeho obaly šířit na zrakový nerv.

- **Amaurosis** – jednostranná slepota (přerušení zrakového nervu před chiasmatem);
- **bitemporální heteronymní hemianopsie** – při lézi v oblasti chiasma opticum (nejčastěji při nádorech hypofýzy);
- **kontralaterální homonymní hemianopsie** – léze v průběhu tractus opticus.

Odkazy

Související články

- Zraková dráha
- Sítnice
- Očnice
- Výstupy hlavových nervů
- Poruchy vybraných hlavových nervů/PGS

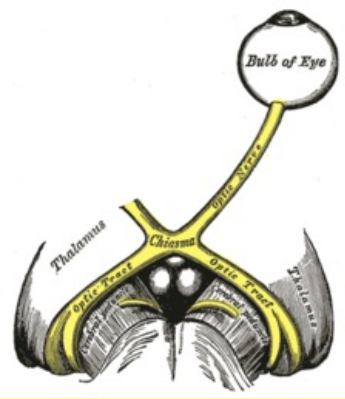
Reference

1. Velký lékařský slovník. *nervus opticus* [online]. [cit. 2015-12-08]. <<http://lekarske.slovníky.cz/pojem/nervus-opticus>>.

Externí odkazy

- Nervus opticus (česká wikipedie)
- Optic nerve (anglická wikipedie)

Použitá literatura

nervus opticus	
zrakový nerv	
	
n. II.	
TA	A14.2.01.006 (https://ifa.unifr.ch/Public/EntryPage/TA98%20Tree/Entity%20TA98%20EN/14.2.01.006%20Entity%20TA98%20EN.htm)
Funkce	přenos zrakové informace
Obraz obry	snížení zrakové ostrosti, amauroza, výpadky zorného pole ^[1]

- PETROVICKÝ, Pavel. *Anatomie s topografickými a klinickými aplikacemi*. 1. vydání. Martin : Osveta, 2002. sv. 3. ISBN 80-8063-048-8.
- KLIKA, Eduard, et al. *Histologie : celost. učebnice pro lék. fakulty*. 1. vydání. Praha : Avicenum, 1986.
- ČIHÁK, Radomír a Miloš GRIM. *Anatomie 3. 2., upr. a dopl vydání*. Praha : Grada, 2004. 673 s. sv. 3. s. 473. ISBN 80-247-1132-X.
- KACHLÍK, David. *Hlavové nervy 1. díl : Přednáška* [online]. ©2012. [cit. 2012-01-24]. <<http://old.lf3.cuni.cz/anatomie/Hlavovenervy1.zip>>.
- GRIM, Miloš a Rastislav DRUGA. *Základy anatomie, Periferní nervový systém, smyslové orgány a kůže*. 1. vydání. Praha : Galén, 2014. 173 s. ISBN 978-80-7492-156-8.