

# Obrna nervus ischiadicus

## Obraz obrny

- nohu nelze flektovat v koleni (poškození flexorů na zadní straně stehna)
- při úplném poškození obou hlavních větví je projevem oslabení dorzální i plantární flexe nohy
- častější je izolované poškození n. peroneus (lokalizace blíže k povrchu těla, k jeho velikosti nepoměrně menší cévní zásobení a větší trakce v jeho průběhu)

## Příčiny

1. **trauma** – luxace a zlomeniny pánve, zadní luxace kyčelního kloubu
2. **iatrogenní poškození** – peroperačně při aloplastikách kyčelního kloubu (mechanismus komprese, trakce nebo ischemie), chybná aplikace i.m. injekce do hýžděové oblasti (zejména u kachektických pacientů a dětí)
3. **útlak** – pacienti v bezvědomí, hematomy v gluteální oblasti, nádory
4. **syndrom m. piriformis** – projevuje se bolestí v oblasti hýždí s vyzařováním do kyčle a stehna

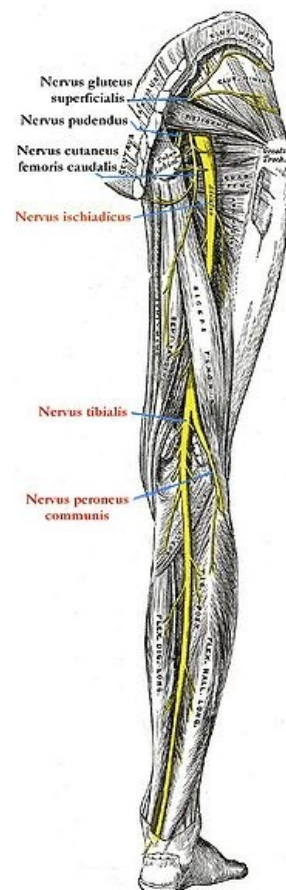
## Odkazy

### Související články

- Plexus sacralis
- Nervus ischiadicus
- Obrna nervus peroneus communis
- Obrna nervus tibialis
- Syndromy postižení periferních nervů

### Zdroj

- PASTOR, Jan. *Langenbeck's medical web page* [online]. [cit. 2009]. <<https://langenbeck.webs.com/>>.
- AMBLER, Zdeněk a Josef BEDNAŘÍK, et al. *Klinická neurologie : část speciální. II.* 1. vydání. Praha : Triton, 2010. ISBN 978-80-7387-389-9.



Nervus ischiadicus