

Obrna nervus ulnaris

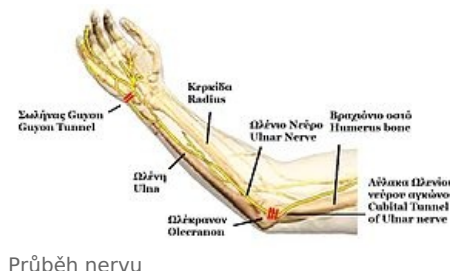Příčinou obrny nervus ulnaris je nejčastěji jeho poškození. Dochází k němu v několika typických místech.

Místa poškození

Nervus ulnaris prochází několika úžinami.

1. V místě *septum intermusculare brachii mediale*, kam vstupuje ze *sulcus bicipitalis medialis*.
2. Za mediálním epikondylem humeru prochází v *sulcus nervi ulnaris*.
3. V canalis cubitalis – kanálek mezi olekranem a začátkem m. flexor carpi ulnaris.
4. V *ulnárním tunelu* (Guyonův kanál na ruce).

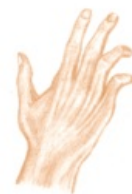Ke zranění nervus ulnaris dochází nejčastěji při řezném poranění na volární straně zápěstí, kde je nerv uložen povrchově.



Průběh nervu

Obraz obrny

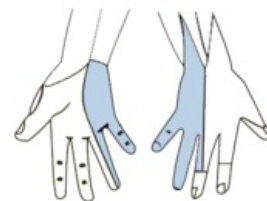
- Neschopnost flexe IV.-V. prstu v metakarpofalangeálních kloubech (mm. interossei).
- Neschopnost addukce a abdukce IV.-V. prstu (mm. interossei).
- Neschopnost flexe v distálním interfalangeálním kloubu IV. a V. prstu (m. flexor digitorum profundus).
- Vážne addukce palce – novinový příznak.
- **Drápovitá ruka** – metakarpofalangeální klouby extendovány (převaha extensorů), interfalangeální klouby ve flexi (převaha flexorů), palec abdukován.
- Poruchy sensitivity v inervační oblasti.



Typické postavení ruky při obrně n. ulnaris, (extenze), tzv. drápovitá ruka

Příčiny obrny

1. **Syndrom kubitálního tunelu** – chronické mikrotraumatizace při námaze v lokti.
2. **Komprese v Guyonově kanálu** – hlavně motorické postižení, hypothenar bývá ušetřen; dominuje atrofie I. interosseu.
3. **Chronické kompresivní syndromy** – revmatologická onemocnění, artrotické defigurace, zevní komprese při opírání o podložku (např.: brusiči skla).
4. **Léze v oblasti axily** – velice vzácná (např.: komprese vysokými berlemi).
5. **Trauma** – zlomeniny v oblasti lokte (např.: luxace a dislokované fraktury), řezná poranění v oblasti zápěstí.
6. **Tumory měkkých tkání** – lipom, fibrom.



Senzitivní inervace n. ulnaris

Odkazy

Související články

- Nervus ulnaris
- Vyšetření nervus ulnaris
- Syndromy postižení periferních nervů
- Canalis cubitalis
- Humerus
- Guyonův kanál
- Kubitální krajina
- Mm. interossei manus
- Kosti horní končetiny

Zdroj

- PASTOR, Jan. *Langenbeck's medical web page* [online]. [cit. 2009]. <<https://langenbeck.webs.com/>>.

Použitá literatura

- AMBLER, Zdeněk a Josef BEDNAŘÍK, et al. *Klinická neurologie : část speciální. II.* 1. vydání. Praha : Triton, 2010. ISBN 978-80-7387-389-9.

