

Obrovskobuněčná arteriitida (stručně)

Obrovskobuněčná (temporální) **arteriitida** (angl. *giant-cell vasculitis*) je vaskulitida neznámého původu postihující a. carotis externa et interna u jedinců nad 50 let, více ženy.

Klinický obraz

- postupný rozvoj celkových příznaků – slabost, horečka, hubnutí
- bolesti hlavy, poruchy vidění, čelistní klaudikace
- oslabení tepu + palpační citlivost / zarudnutí s hmatnými uzly v průběhu spánkových tepen
- v rámci onemocnění se může vyskytovat i periferní polyneuropatie, mononeuritis multiplex

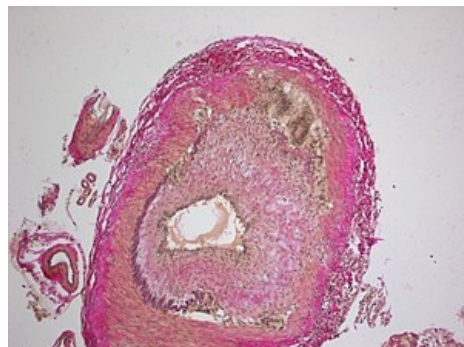
Léčba

- glukokortikoidy v útočných dávkách $\frac{1}{2}$ –1 mg/kg s postupným snižováním
- vyskytuje se ve spojení s **revmatickou polymyalgií** (nejasná etiologie, u starších, bolest a ztuhlost svalů pletenců pažních + pánevních, celkové příznaky)

Odkazy

Použitá literatura

- KLENER, P, et al. *Vnitřní lékařství*. 3. vydání. Praha : Galén, 2006. ISBN 80-7262-430-X.



Mikroskopický obraz obrovskobuněčné arteriitidy.