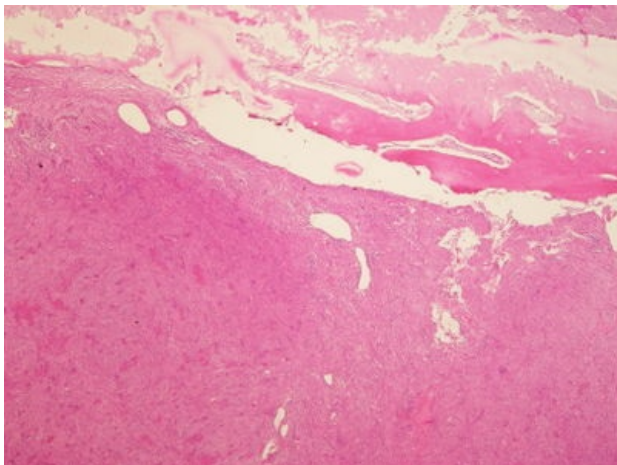
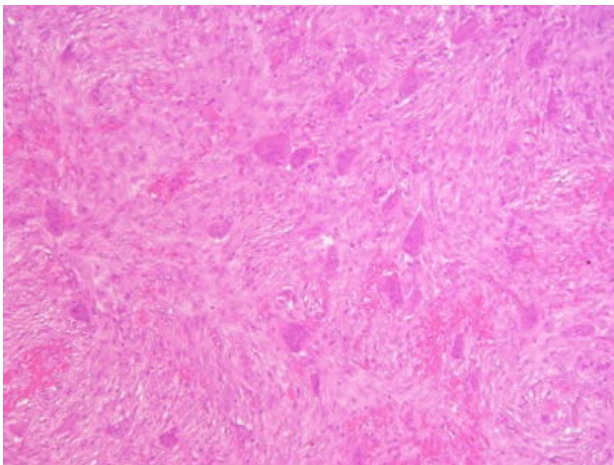


# Obrovskobuněčný kostní nádor (preparát)

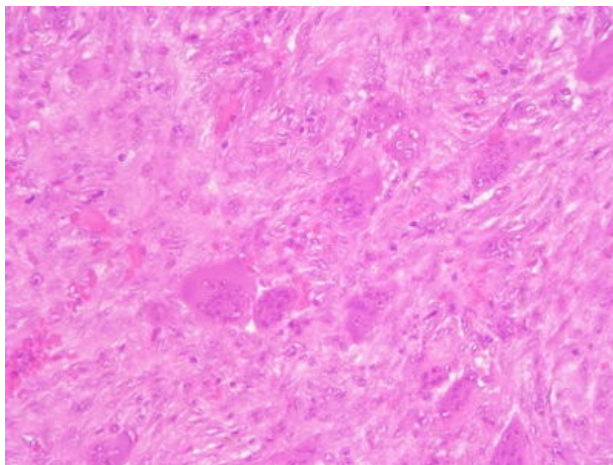
Přehledné zobrazení



Zvětšení



Detail



Obrovskobuněčný nádor kosti (OBN) je lokálně agresivní lytický nádor kosti charakteristický přítomností jednojaderných nádorových buněk a obrovských mnohojaderných buněk typu osteoklastů.

## Histologie

 Podrobnější informace naleznete na stránce *Mikroskopická stavba kostní tkáně*.

## Makroskopie

Dobře ohraničené ložisko lokalizované v **epifýzách** dlouhých kostí (často distální *femur* nebo *humerus*), na řezu hnědočervené, často s cystickými dutinkami vyplněné krví.

## Mikroskopie

Směsná populace jednojaderných vřetenitých buněk a mnohojaderné buňky (považované za reaktivní příměs).

## Diferenciální diagnostika

- Hnědý tumor při hyperparatyreóze, aneurysmatická kostní cysta

## Prognóza a komplikace

Roste **agresivně**, má variabilní a nepredikovatelné chování, při terapii kyretáží často recidivuje a vzácněji může metastazovat. Základem terapie je chirurgické odstranění. Další terapeutickou možností jsou RANKL inhibitory (*denosumab*). U neresekabilních či lokálně rekurujících nádorů lze využít radioterapii.

## Výskyt

Nejčastěji kolem 30 let. Nejčastěji se nachází kolem kolenního kloubu. Další místa – distální radius, proximální humerus, pánev, kosti ruky.

## Odkazy

### Související články

- Obrovskobuněčný kostní nádor

### Externí odkazy

- Obrovskobuněčný kostní tumor (<http://www.patologie.info/vip/preparat.php?detail=178>)
- Makroskopie a mikroskopie obrovskobuněčného kostního nádoru (webpathology) (<http://www.webpathology.com/case.asp?case=339>)

### Reference

### Použitá literatura

- POVÝŠIL, Ctibor, Ivo ŠTEINER a Jan BARTONÍČEK, et al. *Speciální patologie*. 2. vydání. Praha : Galén, 2007. 430 s. ISBN 978-807262-494-2.
- BRYCHTOVÁ, Svetlana a Alice HLOBILKOVÁ. *Histopatologický atlas*. 1. vydání. Praha : Grada, 2008. 112 s. ISBN 978-80-247-1650-3.