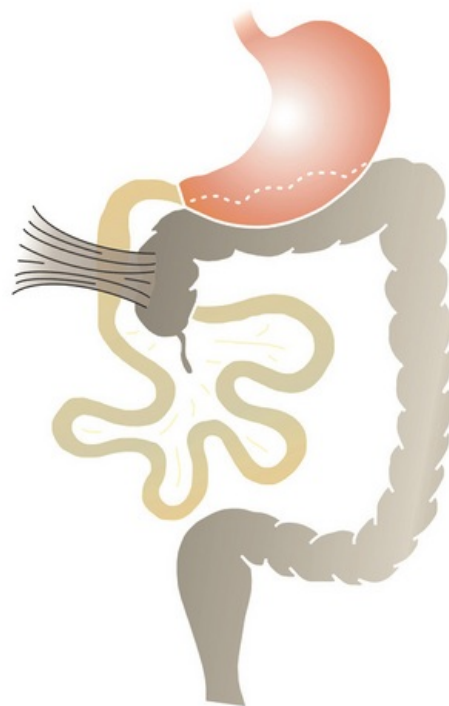


Obstrukce duodena

- Patří k tzv. proximálním obstrukcím střeva – ty charakterizuje – menší distenze břicha a trvalé explozivní zvracení.
- Při obstrukci střeva pod úrovní 15 cm od začátku jejunu – tzv. distální obstrukce – dominuje nafouknutí, distenze břicha, zvracení přichází později.
- Obstrukce duodena může být dána atrézií (častěji) nebo stenózou.
- Je častěji u Downova syndromu a u nezralých dětí.
- Obstrukce se obvykle nachází až pod papilla duodeni major.
- Jinak může obstrukce vzniknout i u neúplné rotace střeva, volvulus congenitalis, při pancreas anulare.
- **Klinický obraz:**
 - Obstrukce dvanáctníku má úzký vztah k cirkulaci plodové vody – ve všech případech obstrukce zjistíme při porodu polyhydramnion.
 - Proto při každém nálezů polyhydramnionu musíme po porodu odsát sondou žaludeční obsah – a pokud je ho víc než 15 ml, vyslovíme podezření na proximální obstrukci střeva.
 - Hlavní příznak – projektilové zvracení (při atrézii začíná bezprostředně po porodu, při stenóze až za několik hodin).
 - Zvratky jsou nažloutlé příměsí žluče.
 - Někdy vidíme peristaltickou vlnu podobnou té u pylorostenózy.
 - Distenze – jen v epigastriu nebo chybí.
- **Laboratoř** – hypochloremická alkalóza, deplece Na^+ a K^+ ;
 - při nadměrném zvracení střevního obsahu může MAI přejít do MAC a rozvrat prostředí se ještě prohloubí.
- **Diagnóza** – lze zjistit UZ již intrauterinně.
 - Po porodu je nejlepší nativní rtg snímek břicha ve visící poloze (kontrastní látku tvoří vzduch, který dítě napolyká) v okamžiku narození.
 - Normálně – ihned po porodu má být vzduch v žaludku, do 1 hodiny tenkém střevu, za 4–18 h v tlustém střevě.
 - Při atrézii je typický obraz „dvou bublin“ – jedna v oblasti žaludku, druhá menší v oblasti duodena.
- **Terapie** – chirurgická – duodenoplastika, duodenojejunostomie,
 - před operací je nutná úprava vnitřního prostředí.



Laddův syndrom – nedorotované cékum a komprese duodena peritoneálními pruhy.



Článek neobsahuje vše, co by měl.

Můžete se přidat k jeho autorům (https://www.wikiskripta.eu/index.php?title=Obstrukce_duodena&action=history) a jej.

O vhodných změnách se lze poradit v diskusi.

Odkazy

Související články

- Vrozené atrézie a stenózy gastrointestinálního traktu
 - Pylorostenosis congenita
 - Syndrom arteriae mesentericae superioris
 - Malrotace střeva a volvulus
 - Obstrukce tenkého střeva
 - Mekóniový ileus
 - Megacolon congenitum

Zdroj

- BENEŠ, Jiří. *Studijní materiály* [online]. ©2007. [cit. 2010-04]. <<http://www.jirben.wz.cz/>>.

Použitá literatura

- HRODEK, Otto a Jan VAVŘINEC, et al. *Pediatric*. 1. vydání. Praha : Galén, 2002. ISBN 80-7262-178-5.
- ŠAŠINKA, Miroslav, Tibor ŠAGÁT a László KOVÁCS, et al. *Pediatric*. 2. vydání. Bratislava : Herba, 2007. ISBN 978-80-89171-49-1.

