

# Onemocnění epifýzy

Mezi onemocnění epifýzy řadíme cysty, kalcifikace a nádory.

## Cysty

Cysty epifýzy jsou většinou asymptomatické. Větší cysty však mohou utlačovat okolní struktury. Nejčastěji se vyskytují u mladých žen.

## Kalcifikace

Kalcifikované útvary - tzv. mozkový písek (corpora arenacea) se běžně vyskytují s přibývajícím věkem. Jedná se o bílkovinné útvary, do kterých se ukládají soli vápníku.

## Nádory

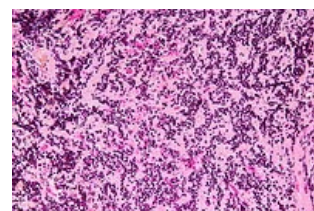
Nádory epifýzy (pinealomy) jsou vzácné. Většina (50-70%) pochází z izolovaných embryonálních zárodečných buněk. Tumory, které jsou z buněk parenchymu epifýzy - pinealocytů, se nazývají pineocytom a pineoblastom. **Pineocytom** (pinealocytom) je pomalu rostoucí benigní nádor. **Pineoblastom** je rychle rostoucí high-grade nádor.

### Nádory ze zárodečných buněk

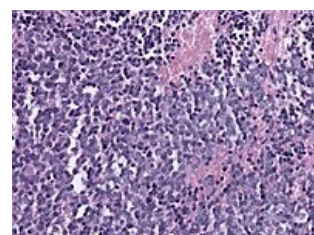
Nejčastěji získávají tvar **germinomu**, připomínajícího testikulární seminom nebo ovariální dysgerminom. Další typy podle diferenciace germinálních buněk jsou embryonální karcinom, choriokarcinom a zřídka teratomy.

### Nádory z parenchymu epifýzy

Tyto léze pochází ze specializovaných buněk epifýzy (pinealocytů), které mají rysy neuronální diferenciace. **Pineocytomy** jsou velmi diferencované léze s oblastmi neuropilu, buněk s malým okrouhlým jádrem a bez evidence mitózy nebo nekrózy. **Pineoblastom** je high-grade varianta s malou známkou neuronální diferenciace, hustě namačkaných malých buněk s nekrózou a s počtem mitóz. High-grade nádory epifýzy se vyskytují u dětí, zatímco low-grade léze postihují častěji dospělé. Vysoce agresivní pineoblastoma se často roznáší skrz cerebrospinální tekutinu.



Pineocytom



Pineoblastom

## Odkazy

### Související články

- Epifýza
- Germinální nádory
- Cysty
- Kalcifikace (patologie)

### Použitá literatura

- KUMAR, [edited by] Vinay, Vinay KUMAR a Jon C. Aster ; with illustrations by James A PERKINS. *Robbins and Cotran pathologic basis of disease : [object Object]*. 9. vydání. Philadelphia : Elsevier Saunders, c2015. ISBN 9781455726134.
- WHITEHEAD, M T, C OH a A RAJU, et al. Physiologic pineal region, choroid plexus, and dural calcifications in the first decade of life. *AJNR Am J Neuroradiol* [online]. 2015, vol. 36, no. 3, s. 575-80, dostupné také z <<https://www.ncbi.nlm.nih.gov/pubmed/25355815>>. ISSN 0195-6108 (print), 1936-959X.