

Onemocnění zubní dřeně

Onemocnění zubní dřeně dělíme na reverzibilní a ireverzibilní.

Reverzibilní onemocnění

Reverzibilní onemocnění zubní dřeně postihuje zub z těchto příčin:

- rozsáhlý kaz;
- čerstvá výplň;
- protetická práce;
- zub po úraze;
- zub po podráždění.

Příznaky

- Bolest při tepelném podnětu, není trvalého rázu, odeznívá rychle.
- Bolest po vtlačení potravy do kazivého ložiska, interdentálního prostoru.
- Bolest na sladké, slané, kyselé.
- Absence spontánní bolesti.

Vyšetření

Zkouška reakce na teplo a chlad. Postižený zub bude reagovat citlivě, ale bolest velmi rychle odezní. Pokud je zub správně vyartikulován, je bolest na poklep negativní.

Ireverzibilní onemocnění

Příčiny bývají obdobné jako u reverzibilního poškození pulpy, ale noxa byla intenzivnější, působila déle nebo obranyschopnost byla snižena. Dochází k tak závažným změnám parenchymu, že se dřeň již nedokáže regenerovat.

Příznaky

Pacient udává bolest ostrou, krutou, neuralgiformní, zpočátku občasnou, později se může v záchvatech opakovat. Při rozvinutí vznikají nesnesitelné a neutišitelné bolesti, které od pulzujícího charakteru přecházejí v bolest stálou. Bolestivost na poklep.

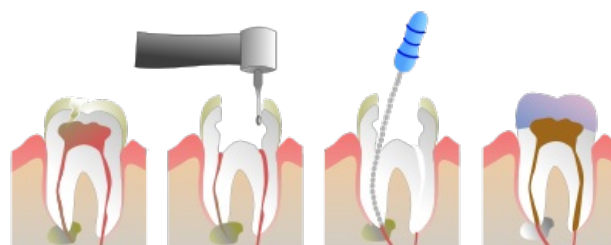
Faktory ošetření

Ošetřující lékař musí rozhodnout zda vyčkat a zvolit konzervativní ošetření nebo ihned exstirpovat. Důležité faktory jsou:

- věk pacienta;
- kazivost;
- ztráta tvrdých zubních tkání;
- budoucí protetické ošetření.

Terapie

Nutné provést pulpektomii (exstirpaci) a endodontické ošetření zubu. Nejlepší je v jedné návštěvě provést exstirpaci vitální pulpy a dokončit endodontickou terapii. Pokud není jisté o jaké poškození pulpy se jedná, pak je výhodné zvolit vyčkávací terapii. To znamená odoperovat veškerý infikovaný dentin, na dno kavity aplikovat netuhnoucí CaOH_2 , poté provést překrytí skloionomerním cementem (popřípadně EBA, IRM). Provizorní výplň je třeba ponechat v zubu min 6–8 týdnů. Po uplynutí této doby je nutné přezkoušet vitální reakce zubu, odstranit výplň i s CaOH_2 a provést toaletu kavity. Pokud je vše v pořádku, aplikujeme tuhnoucí CaOH_2 , poté podložku a definitivní výplň. Vitalitu kontrolujeme v intervalu jednoho roku.



Endodontické ošetření

Odkazy

Související články

- Zubní kaz
- Nekrosa pulpy
- Testy vitality zubu

Použitá literatura

- PEŘINKA, Luděk. *Základy klinické endodoncie*. 2. vydání. vydavatel, 2009. 0 s. ISBN 978-80-903876-8-3.
- MAZÁNEK, Jiří a František URBAN, et al. *Stomatologické repetitorium*. 1. vydání. Praha : Grada Publishing a.s, 2003. 456 s. ISBN 80-7169-824-5.