

Osteoblastom

Osteoblastom (dříve obrovský osteoidní osteom) je **benigní** nádor, ale s lokální agresivitou. Vyskytuje se u mladších lidí v dlouhých kostech (stejně jako osteoidní osteom), v páteři, čelistech a jinde. Na rozdíl od osteoidního osteomu, který je možné považovat za diferencovanější variantu téhož procesu, se nachází ve spongiose. Je větší než 2 cm (kolem 4–5 cm), **není** ohraničen **sklerotickým lemem**, je značně cévnatý a může obsahovat větší množství obrovských vícejaderných buněk.

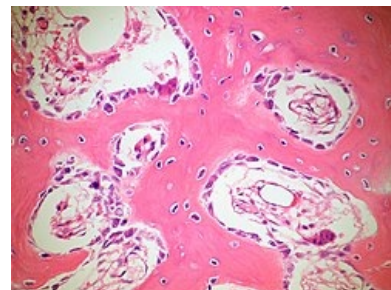
Odkazy

Související články

- Osteosarkom
- Osteom
- Osteoidní osteom
- Nádory mezenchymové
- Spinální nádory

Zdroj

- PASTOR, Jan. *Langenbeck's medical web page* [online]. [cit. 18.04.2010]. <<https://langenbeck.webs.com/>>.



Bone Osteoblastoma
OsteoblasticRimming PA