

Osteopoikilóza

Osteopoikilóza (*osteopoikilie*) je velmi vzácné AD dědičné onemocnění.

Projevuje se **nepravidelnými zahuštěními kostí** → nacházíme *kulaté* či *oválné ostrůvky* hyperostózy uvnitř spongiózní kosti metafýz a epifýz.

Klinický obraz

- Obvykle **bez výrazných klinických projevů**;
- onemocnění většinou odhaleno jako **náhodný rentgenový nález**;
- u 10 % postižených podkožní a kožní uzlíky (***dermatofibrosis lenticularis disseminata*** – Buschkův-Ollendorfovův syndrom).

Rentgenový obraz

- Nepravidelně ohraničená **skleróza** → charakteristický skvrnitý vzhled skeletu.

Léčba

- **Žádná** (onemocnění bez subjektivních obtíží);
- u dospělých nutno odlišit kostní metastázy.

Odkazy

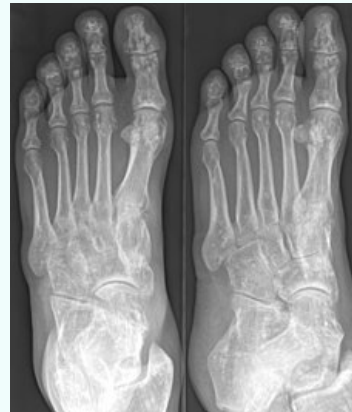Použitá literatura

- DUNGL, P., et al. *Ortopedie*. 1. vydání. Praha : Grada Publishing, 2005. ISBN 80-247-0550-8.

Osteopoikilóza

Osteopoikilosis

Osteochondrodysplasiae aliae, specificatae



RTG obraz osteopoikilózy na chodidle

Klinický obraz bez výrazných klinických projevů

Diagnostika náhodný rentgenový nález

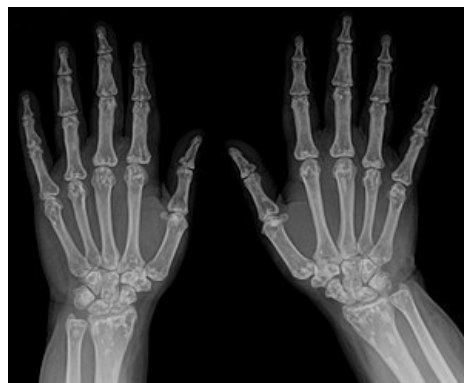Léčba žádná

Klasifikace a odkazy

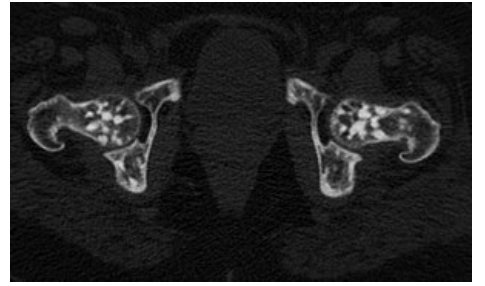
MKN Q78.8 (<https://mkn10.uzis.cz/prohlizec/Q78.8>)

MeSH ID D010023 (<https://www.medvik.cz/bmc/link.do?id=D010023>)

OMIM 166700 (<https://omim.org/entry/166700>)



Osteopoikilóza skeletu ruky.



CT snímek osteopoikilózy kyčelního kloubu.