

Pánevní vyšetření

Pánev (latinsky: *pelvis*) je spojením dvou kostí pánevních a křížové kosti. Její kostěný podklad tedy tvoří **os sacrum** a **os coxae** (složena ze tří kostí - *os ilium*, *os ischii* a *os pubis*).

Nejvýznamější spojení pánve je sakroiliakální kloub a pubická symfýza, která spojuje obě stydké kosti vpředu. Hormonální regulace na konci těhotenství rozvolňuje strukturu symfýzy, čímž umožňuje rozšíření **pánve při porodu**.

Uložení pánve v těle

Pánev je uložena kaudálně od dutiny břišní a kraniálně od dolních končetin, je spojena s kostmi dolních končetin pomocí kyčelního kloubu.

Sklony pánve

Funkce: stabilita a funkce pánevního dna, které tvoří svalové pánevní dno, jehož středem je hráz (perineum). Při zvětšení sklonu pánve hrozí k prohloubení bederní lordózy.

- **Pánevní sklon - inclinatio pelvis** (= úhel, který svírá rovina pánevního vchodu (promontorium - linea terminalis - horní okraj spony) s horizontální rovinou), jeho rozměr činí 60 ° a lze jej identifikovat na rtg snímku;
- **Sklon kyčle - inclinatio coxae** (=je přímo měřitelný úhel mezi spojnici spina ilica superior s horním okrajem spony), rozměr činí 40 °;

Tvar pánve

Pánev rozlišujeme na - **malou** a **velkou pánev**. Malá pánev je ohraničena křížovou, stydkou a sedací kostí. Velká pánev je ohraničena lopatami kyčelních kostí. Mezi malou a velkou pávní se nachází **linea terminalis**.

Pánev muže

Je úzká, vysoká a strmá. Všechny vnitřní rozměry jsou menší a pánevní dutina má **kuželovitý tvar**. Výběžky, hrany a drsnatiny na kostech jsou nápadné a masivní. Vchod do malé pánve je ve **tvaru srdce**.

Pánev ženy

Je širší, nižší, plošší a prostornější. Všechny vnitřní rozměry jsou větší a pánevní dutina má **válcovitý tvar**. Symfýza ženy je nízká (cca 4 cm) a křížová kost je kratší, široká a dozadu vyklenutá. Velký sedací zářez je „prostornější“ a svým klenutím se blíží románskému oblouku a vchod do malé pánve je **oválný**.

Typy pávní u žen

- **Gynekoidní pánev** = výskyt asi 40%, má zaoblený přední i zadní segment, nejpříznivější pro porod;
- **Androidní pánev** = výskyt asi 30%, má úzký přední segment a klínovitý aditus pelvis, typická spíše u mužů;
- **Anthropoidní pánev** = výskyt 20%, má předozadní průměr pánevního vchodu stejný nebo větší než příčný průměr, aditus pelvis má tvar úzkého dlouhého oválu;
- **Platypeloidní typ pánve** = výskyt 3%. Má kratší předozadní průměr a aditus pelvis má plochý příčný oválný tvar, nejedná se o vhodný tvar pro vaginální porod.

Pánevní roviny malé pánve

Máme 4 rozměry malé pánve, které tvoří *porodní kanál*

V každé pánevní rovině se popisují rozměry: **diameter recta**, **diameter transversa**, **diameter obliqua** a zajímá nás zejména největší rozměr.

Při fyziologickém porodu prostupuje hlavička dítěte tak, že svým předozadním rozměrem následuje největší rozměry daných rovin.

Aditus pelvis (rovina pánevního vchodu)

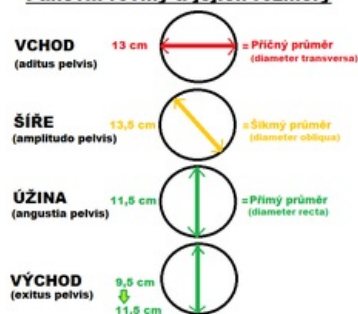
Ohraničení: linea terminalis - promontorium - linea arcuata - pecten ossis pubis - horní okraj symfýzy, má oválný tvar.

Rozměry:

- **diameter transversa** (největší vzdálenost lineae terminales) - **13 cm**;
- diameter obliqua - 12 cm;
- diameter recta (conjugata anatomica) - 11 cm;

Amplitudo pelvis (rovina pánevní šíře).

Pánevní roviny a jejich rozměry



Ohraničení: rozhraní S2/S3 - střed acetabula - střed symfýzy, má kruhový tvar. Rozměry:

- **diameter obliqua** (od incisura ischiadica major k sulcus obturatorius protilehlé strany) - **13,5 cm**;
- diameter recta i transversa - 12,5 cm;

Angustia pelvis (rovina pánevní úžiny).

Ohraničení: kaudální konec os sacrum - spina ischiadica - dolní okraj symfýzy, má oválný tvar . Rozměry:

- **diameter recta** (od dolního konce os sacrum k dolnímu okraji symfýzy) - **11,5 cm**;

Exitus pelvis (rovina pánevního východu).

Ohraničení: vrchol kostrče - tubera ischiadica - dolní okraj symfýzy, jedná se o dvě roviny trojúhelníkového tvaru, které jsou k sobě šikmo skloněné.

Rozměry:

- **diameter recta** (od kostrče k symfýze) - 9 - 9,5 cm, při odklonění kostrče až **11,5 cm**;
- diameter transversa - 11 cm.

Rozměry pánve

Pánevní rozměry vnitřní

Conjugata anatomica = nemá v porodnictví vlastně žádný význam.

Conjugata obstetricia

Porodnický příčný průměr pánevního vchodu, vede od promontoria k eminentia retropubica (její horní třetina). U ženy měří alespoň 10,5 cm.

Conjugata diagonalis

Jediný prakticky měřitelný vnitřní rozměr pánve, vede od promontoria k dolnímu okraji symfýzy. Měří minimálně 13 cm.

Pánevní rozměry vnější

Distantia bispinalis

Vzdálenost mezi spina iliaca ant. sup. obou stran. Rozměr 26 cm.

Distantia bicristalis

Spojnice nejvzdálenějších bodů lopat kyčelních. Rozměr 29 cm.

Distantia bitrochanterica

Vzdálenost obou trochanterů major. Rozměr: 31 cm.

Conjugata externa (diameter Baudelocquei)

Od trnu L5 k hornímu okraji symfýzy. Rozměr: 20 cm, minimálně 18 cm.

Michaelisova routa = kosočtverec na zádech v oblasti pánve (obratel L5 - spinae iliaca posterior superior a sakrokocygeální spojení), v minulosti užitečný pro ženy (=křivice).

Lebka novorozence

Na lebce novorozence rozeznáváme:

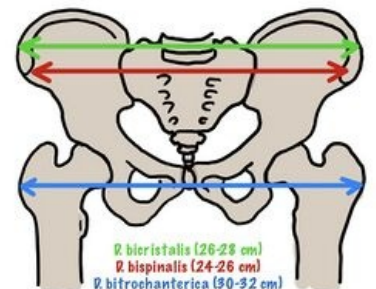
- **Předozadní rozměr** - 11 cm (= ke kterým je třeba připočíst přibližně 4 mm, které tvoří měkké tkáně);
- **Vzdálenost obou tubera parietalia (=od temenní kosti)** je 9 cm;
- **Obvod hlavy novorozence činí 34 cm.**

Mezi kostmi klenby lebeční jsou vazivové pásy (**fontanely**). Obličejová část je drobná (zuby nejsou prořezány), mozková část je o dost větší. Výrazná tubera frontalia et parietalia a nejsou vytvořeny vedlejší dutiny nosní (jen malý sinus maxillaris).

Porodní cesty

Pojmem porodní cesty označujeme prostor, kterým při porodu prochází dítě.

- Rozeznáváme porodní cesty **měkké** (dolní segment děložní, hrdlo děložní, pochva, dno pánevní, vchod poševní s hrází, vazy...) a **tvrdé** (kostěná pánev).



Odkazy

Související články

- Pánev
- Svalové dno pánevní
- Lebka novorozence

Použitá literatura a zdroje

- Presentace 1. Lékařské fakulty v Praze
- ČIHÁK, Radomír. *Anatomie I.* 2. vydání. Praha : Grada Publishing, 2001. 516 s. sv. 310-316. ISBN 978-80-7169-970-5

Reference

- ČIHÁK, Radomír. *Anatomie I.* 2. vydání. Praha : Grada Publishing, 2001. 516 s. sv. 310-316. ISBN 978-80-7169-970-5