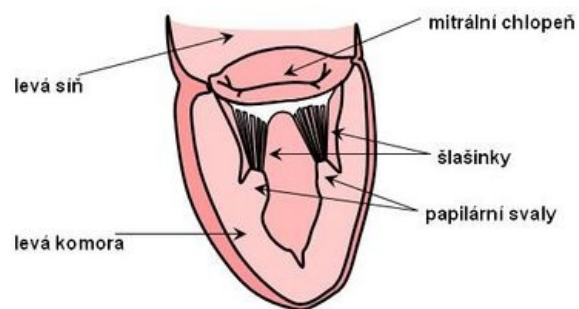


Papilární sval



Papilární svaly jsou výběžky nástěnné srdeční svaloviny, které jsou lokalizovány v srdečních komorách v blízkosti cípatých chlopní. Svaly jsou pomocí šlašinek (chordae tendineae) spojeny s cípy atrioventrikulárních chlopní (mitrální a trikuspidální). Papilární svaly se kontrahují současně s kontrakcí komorové svaloviny, přičemž napínají a táhnou cípy chlopní směrem do komor. Tím brání nežádoucímu vyklenutí chlopní směrem do síní a možné regurgitaci krve z komor do síní při komorové systole. Kontrakce papilárních svalů **neovlivňuje** otevírání a uzavírání chlopní – srdeční chlopně se otevírají a uzavírají na základě tlakového gradientu.



Papilární svaly levé komory

Odkazy

Zdroj

- ŠVÍGLEROVÁ, Jitka. *Papilární sval* [online]. Poslední revize 18. 2. 2009, [cit. 12.11.2010]. <https://web.archive.org/web/20160306065550/http://wiki.lfp-studium.cz/index.php/Papilární_sval>.