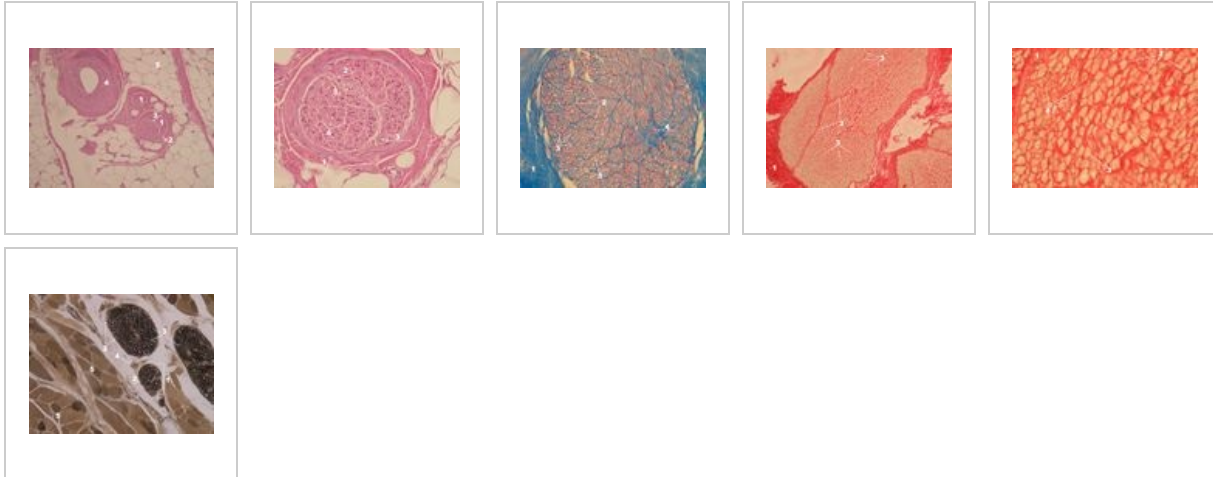
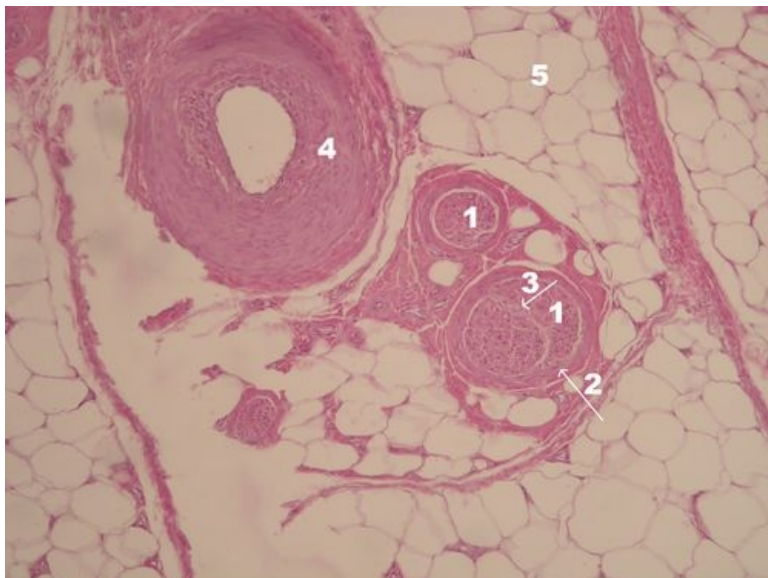


# Periferní nerv (preparát)

## Přehled



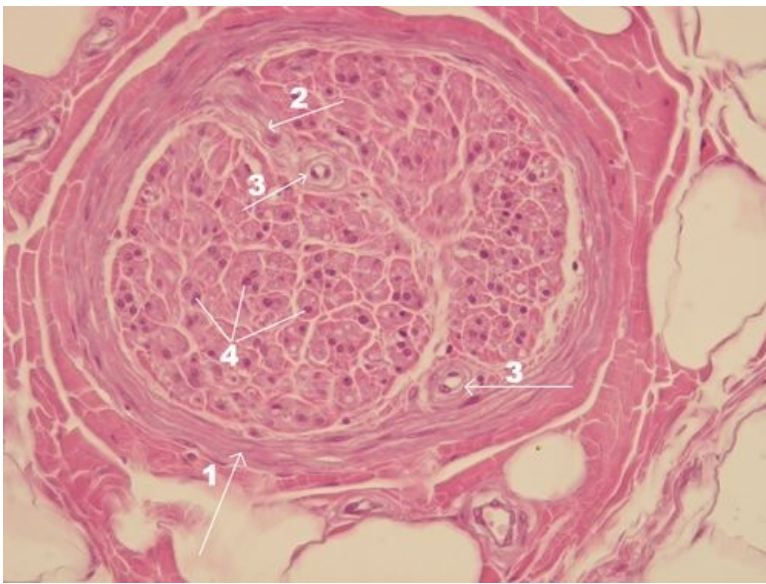
## Preparát 1



Název: **Periferní nerv v nervově-cévním svazku (HE)**

Popis: 1 - fascikly nervových vláken obalené perineuriem (2), 3 - arterie v endoneurálním prostoru (v prostoru obaleném perineuriem), 4 - doprovodní céva - arterie, 5 - okolní tukové vazivo

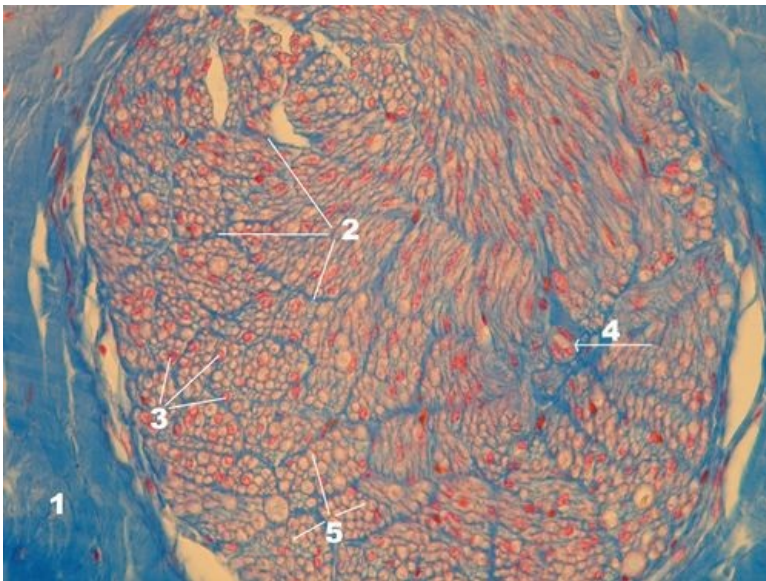
## Preparát 2



Název: **Periferní nerv v přehledném zvětšení - výřez z předchozího preparátu (HE)**

Popis: 1 - perineurium, 2 - pokračování perineuria jako vazivového septa přivádějícího cévy (3),  
3 - cévy v endoneurálním prostoru, 4 - jádra patří buď Schwannovým buňkám (tvoří myelin)  
nebo fibroblastům (tvoří vazivo, v tomto případě vazivo endoneuria)

## Preparát 3

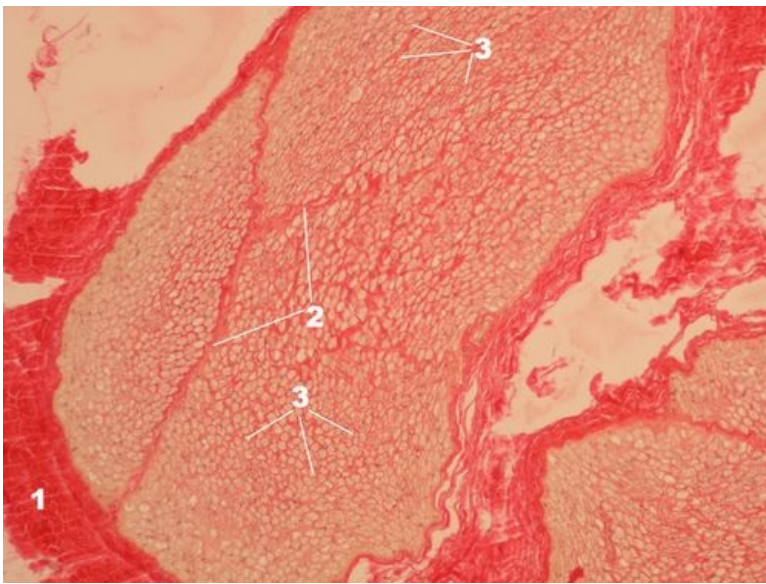


Název: **Periferní nerv (AZAN)**

Popis: 1 - epineurium, 2 - perineurium, 3 - jádra patří buď Schwannovým buňkám (tvoří myelin)  
nebo fibroblastům (tvoří vazivo), 4 - céva

poznámka: v metodě AZAN se jádra barví červeně, vazivo/kolagen modře

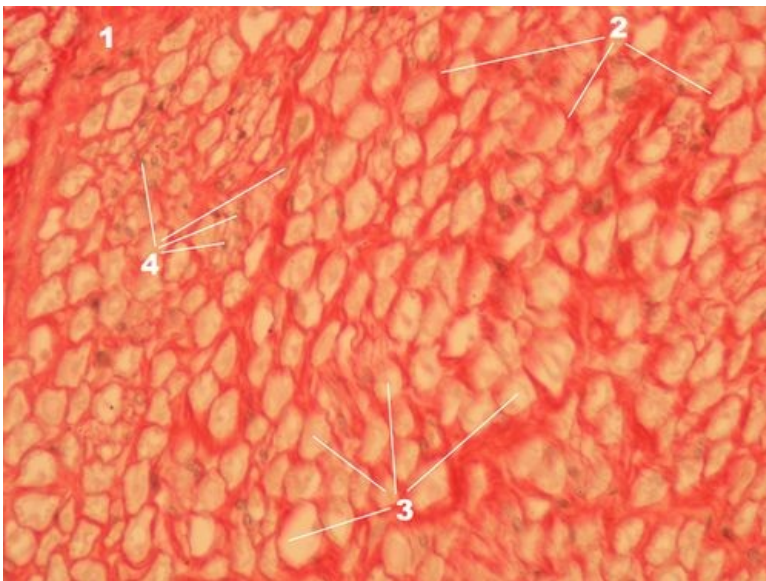
## Preparát 4



Název: **Periferní nerv - přehledné zvětšení (Weigert van Gieson)**

Popis: 1 - epineurium, 2 - perineurium, 3 - slabě žlutá místa odpovídají cytoplazmě axonů a jsou širší než průměr axonu o tloušťku myelinové pochvy (tuk), která se zpracováním preparátu rozpustila, poznámka: barvení Weigert van Gieson rozlišuje vazivo/kolagen (červeně), svaly a cytoplazmu (žlutě, i když svaly na tomhle preparátu nejsou)

## Preparát 5



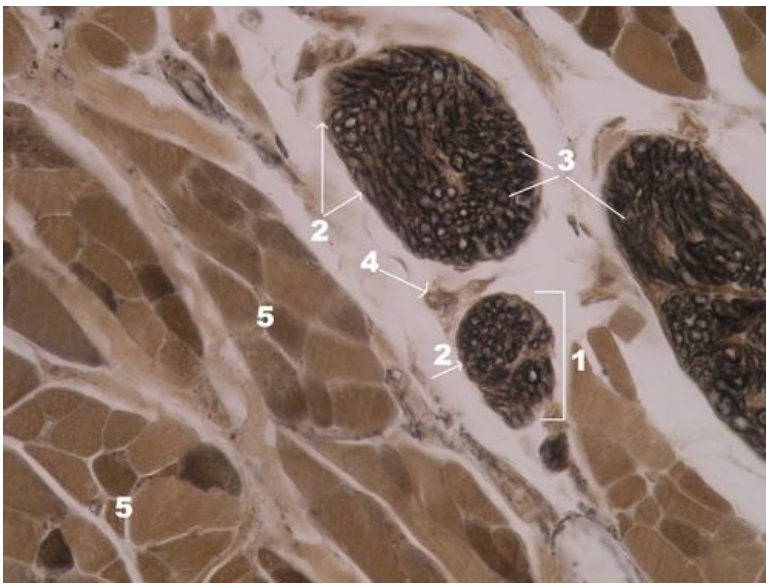
Název: **Periferní nerv - detail předchozího preparátu (Weigert van Gieson)**

Popis: 1 - perineurium, 2 - endoneurium, 3 - slabě žlutá místa odpovídají cytoplazmě axonů a jsou širší než průměr axonu

o tloušťku myelinové pochvy (tuk), která se zpracováním preparátu rozpustila, 4 - jádra (v metodě Weigert van Gieson

šedočerně) patří buď Schwannovým buňkám (tvoří myelin) nebo fibroblastům (tvoří vazivo)

## Preparát 6



Název: **Periferní nerv - detail (Heidenhainův železitý hematoxylín)**

Popis: 1 - fascikl myelinizovaných nervových vláken, 2 - perineurium, 3 - myelinové pochvy (černě), 4 - cévy, 5 - kosterní sval na příčném řezu

## Nervová tkáň

- Mozek (preparát)
- Mozeček (preparát)
- Mícha (preparát)
- Autonomní ganglion (preparát)
- Periferní nerv (preparát)

## Odkazy

- Modul Buněčné základy medicíny (3. LF UK)

## Virtuální mikroskop



Příčný průřez nervem - luxolová modř (barvení na myelin) (<https://mikroskop.wikiskripta.eu/?idx=20121+>)



Podélný průřez nervem - luxolová modř (barvení na myelin) (<https://mikroskop.wikiskripta.eu/?idx=20004+>)