

Perikarditida (patologie)

Definice: záněty perikardu, původu infekčního i neinfekčního, nespecifické i specifické.

Etiologie

1. **Infekční perikarditidy** – průnik mikroorganismů (pneumokok, pyogenní bakterie, mykobakterie, viry (*Coxsackie*, ECHO, adenoviry, virus mononukleosy a parotitidy)) do perikardové dutiny, kde se množí a působí svými toxiny na serózu (a případně také přímo na myokard), jejich příčinou může být:
 - zavlečení infekce do perikardové dutiny traumatem (perforující rány);
 - provalení hnisavého ložiska v myokardu do perikardové dutiny;
 - přechod infekčních procesů z okolí (pleura, plíce, mediastinum, jícen, peritoneum, játra) buď přímo nebo lymfaticky (tzv. indukovaná perikarditida – např. při subdiaphragmatickém abscesu);
 - krevní cestou při bakteriemii, sepsi, pyemii.
2. **Neinfekční perikarditidy**
 - pericarditis epistenocardiaca nad ložiskem infarktu;
 - uremická perikarditis;
 - v okolí operačních ran;
 - při SLE a jiných kolagenózách (dermatomyositis, sklerodermie);
 - po ozařování.

Dělení perikarditid

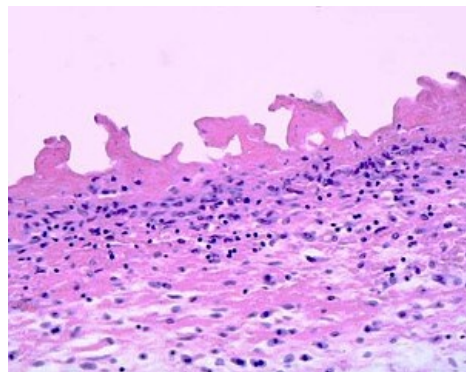
1. exsudativní;
2. produktivní (většinou reparativní fáze exsudativního zánětu);
3. specifická.

Pericarditis serosa

- Je charakterizována nahromaděním serosní tekutiny v perikardiálním vaku, který se tím rozšiřuje.
- Tekutina je zánětlivým výpotkem (exsudátem) – obsahuje bílkoviny, fibrin (při větším množství fibrinu hovoříme o sero-fibrinosním zánětu), odloupané epitelie a malé množství leukocytů – je zkalená, samotný epikard je matný, s jemnými fibrinovými nálety a zarudlý (hyperemie), nezděná s drobnými hemoragiemi (ekchymosy).
- Hojení se děje většinou prostým útlumem exsudace a nahrazením povrchových defektů regenerací z okolí.

Pericarditis fibrinosa

- Fibrin převládá nad volnou tekutinou (chybí-li serosní tekutina téměř úplně, je perikard s epikardem slepen čistě fibrinosním exsudátem – pericarditis fibrinosa sicca), na povrchu epikardu i perikardu je nažloutle bělavěšedá vrstva fibrinu, povrch je nerovný (vlivem posunů obou listů po sobě tvoří výběžky a klky – cor villosum, hirsutum).
- Hojení fibrinosní perikarditidy většinou přechází v produktivní formu.



Pericarditis fibrinosa – histologický preparát

Pericarditis haemorrhagica

- Příměs erytrocytů v exsudátu, je typický pro sepsi s hemoragickou diatézou, uremickou perikarditidu, některé infekce (variola, anthrax), tuberkulóza, karcinomatóza perikardu.
- Od hemoperikardu ji lze rozlišit tak, že exsudát zůstává tekutý, zatímco při hemoperikardu je srdce obaleno koaguly.

Pericarditis purulenta

- Příměs neutrofilů v exsudátu (infiltrují též epikard), který je žlutý až zelený, hustší či řidší, často začíná jako fibrinózní zánět.

Pericarditis putrida

- Charakterizována kalným, špinavě zeleným, odporně páchnoucím exsudátem, vzniká buď infekcí patogenními aneroby nebo smíšenou infekcí banálními pyogenními bakteriemi a nepatogenními hnilobnými bakteriemi (např. *Bacillus proteus*).

Pericarditis productiva

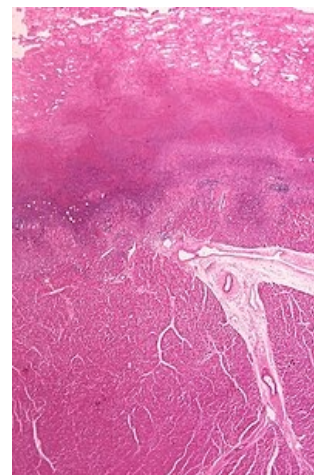
- Většinou jako reparativní fáze zánětu nespecifického i specifického, zpočátku se projevuje tak, že fibrinová

pablána se fixuje k povrchu epikardu nebo perikardu a nedá se hladce sloupnout, poté je fibrin od spodiny k povrchu nahrazován granulační tkání.

- Může dojít až ke srůstu perikardu s epikardem (ohraničený – pruhovitý srůst, difusní – plošný srůst – až obliterace perikardové dutiny), v místě srůstu může dojít k dystrofické kalcifikaci – pericarditis petrosa (pancéřové srdce).
- Svrážování vaziva zaškrcuje ústí dutých žil nebo těsní srdce a brání diastolickému roztažení komor – pericarditis constrictiva.
- Při adhesivní mediastinoperikarditidě vyzařují srůsty ze zevní plochy perikardu ke sternu nebo k plicím a fixují k nim srdce.

Pericarditis tuberculosa

- Vzniká buď hematogenním rozsevem při miliární tuberkulóze nebo lymfogenně z tuberkulózních uzlin mediastina, případně přímým přechodem z kaseifikovaných tracheobronchiálních uzlin.
- Projevuje se:
 1. serofibrinózním exsudátem – většinou je hemoragický, nalézají se v něm mykobakterie a histiocyty, někdy vzniká obraz cor hirsutum, při kaseifikaci exsudátu hovoříme o pericarditis caseosa;
 2. žlutavými uzlíky v perikardu – po sloupnutí fibrinu, mikroskopicky kaseózní nekrosa s histiocyty a epiteloidními a Langansovými buňkami.
- Výrazná proliferativní fáze, vedoucí až k obliteraci perikardové dutiny, sklon ke kalcifikaci – pancéřové srdce (jeho nález je nejčastější právě při tuberkulosní perikarditidě).



Pericarditis tuberculosa – histologický preparát

Odkazy

Související články

- Fibrinózní perikarditis (preparát)
- Perikarditida (interna)

Zdroj

- PASTOR, Jan. *Langenbeck's medical web page* [online]. [cit. 25.10.2010]. <<http://langenbeck.webs.com>>.