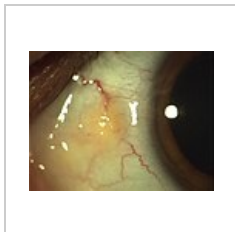
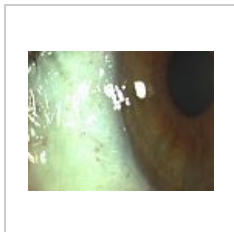


Pinguecula

Pinguecula je podobně jako pterygium prominující hyperplastické **ztluštění spojivky**. Má obvykle **trojúhelníkovitý tvar, žlutobělavou barvu** a nachází se interpalpebrálně **u limbu** rohovky. Na rozdíl od pterygia **nepřerůstá přes rohovku**. Vzniká hyalinní degenerací subepiteliálního kolagenu. Etiologie pravděpodobně souvisí **s působením fyzikálních faktorů**, hlavně s UV zářením a věkem. Většinou nepůsobí **žádné obtíže**, takže není nutná specifická terapie. Při dráždění lze aplikovat lubrikantia, chirurgické řešení se nabízí v případě potíží s nošením kontaktních čoček či z kosmetických důvodů.



Pinguecula před operací



Pinguecula po operaci

Odkazy

Související články

- Oko
- Pterygium
- Rohovka
- Zraková ostrost
- Gaucherova choroba

Použitá literatura

- ROZSÍVAL, Pavel, et al. *Oční lékařství*. 1. vydání. Galén, Karolinum, 2006. ISBN 80-7262-404-0, 80-246-1213-5.

Pinguecula	
Pinguecula	
Rizikové faktory	ženské pohlaví, kouření
Klinický obraz	žluto-bíle ložiská ve spojivce
Klasifikace a odkazy	
MKN	H11.1 (https://mkn10.uzis.cz/prohlizec/H11.1)
MeSH ID	D059407 (https://www.medvik.cz/bmc/link.do?id=D059407)
OMIM	230800 (https://omim.org/entry/230800)
MedlinePlus	001025 (https://medlineplus.gov/ency/article/001025.htm)