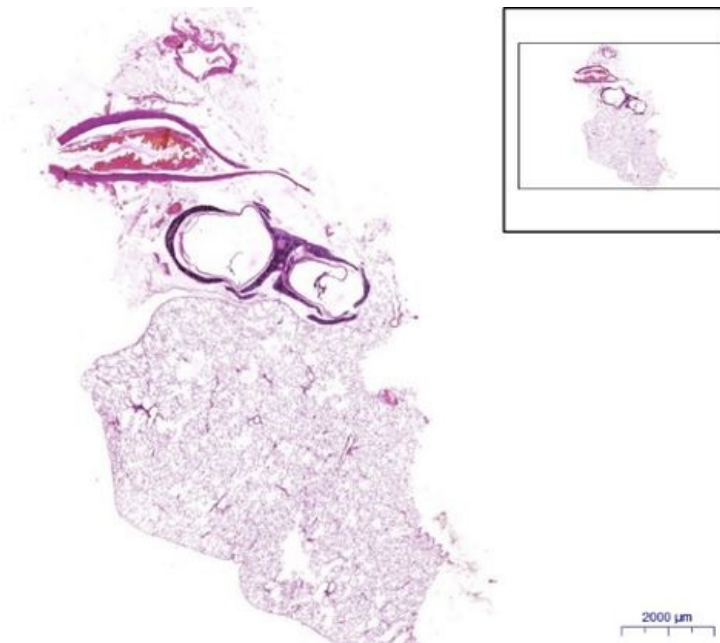


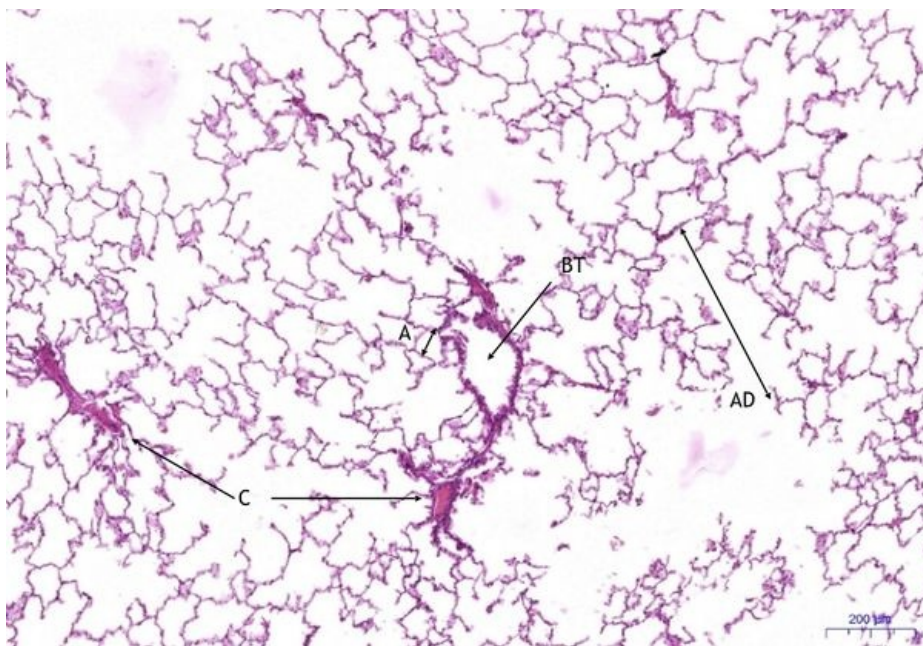
Plíce/Lung - HE

Plíce/Lung, HE 0,5x



Plíce/Lung:

Plíce/Lung, HE 5x



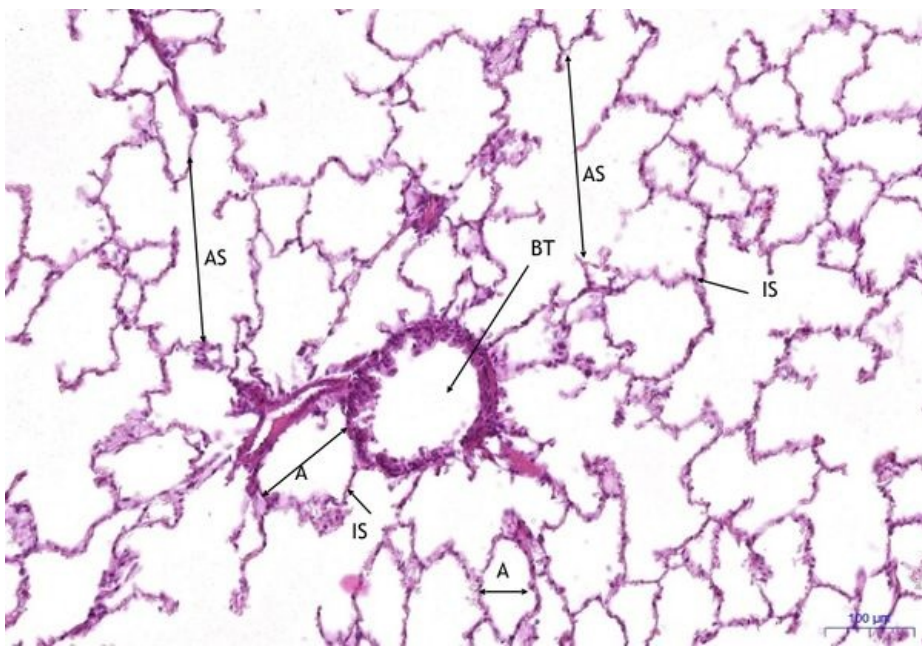
Plíce/Lung:

- 1) **BT** – bronchiolus terminalis
- 2) **AD** – ductus alveolaris
- 3) **A** – alveolus
- 4) **C** – cévy/blood vessels

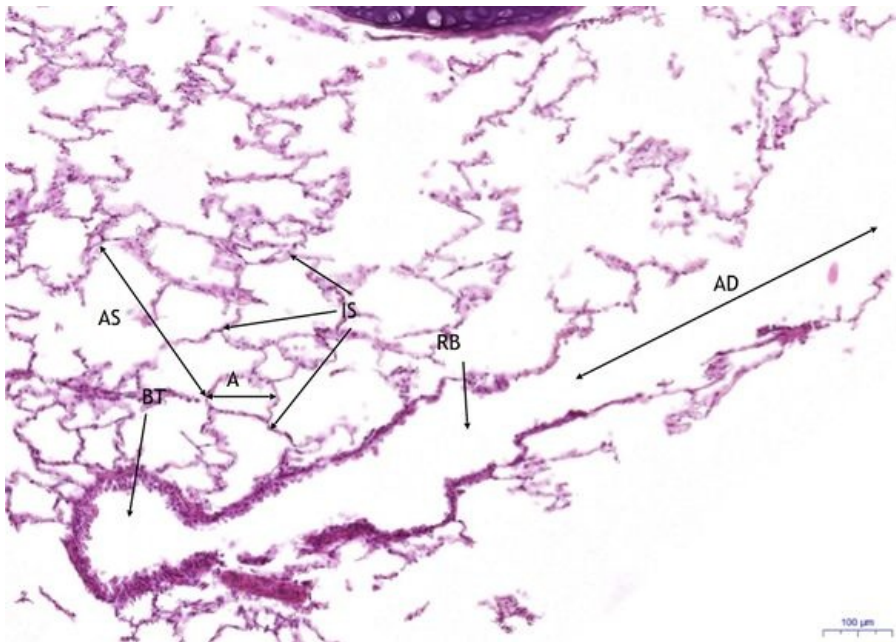
Plíce/Lung, HE 10x

Plíce/Lung:

- 1) **BT** – bronchiolus terminalis
- 2) **RB** – respirační bronchiolus / respiratory bronchiole
- 3) **A** – alveolus
- 4) **AS** – alveolární váček / alveolar sack
- 5) **IS** – interalveolární septum / interalveolar septum



Plíce/Lung, HE 10x (2)



Plíce/Lung:

- 1) **BT** – bronchiolus terminalis
- 2) **RB** – respirační bronchiolus / respiratory bronchiole
- 3) **AD** – ductus alveolaris
- 4) **A** – alveolus
- 5) **AS** – alveolární váček / alveolar sack
- 6) **IS** – interalveolární septum / interalveolar septum

Navigace

Navigace: Epitely / Epithelial tissue

← Preparát č. 9 | Seznam preparátů | Preparát č. 11 →

Respirační systém / Systema respiratorium

← Preparát č. D4 | Seznam preparátů | Preparát č. D6 →