

# Plané neštovice

**Plané neštovice (varicella, slovensky ovčie kiahne)** patří mezi nejčastější dětská infekční exantémová onemocnění. Způsobuje je varicella-zoster virus (VZV) z čeledi *herpesvirů*. Jedná se o vysoce nakažlivé onemocnění, které se přenáší především přímým kontaktem. Inkubační doba je asi 2 týdny. Projevu se svědivým vezikulózním exantémem i enantémem, který se objevuje ve vlnách, na těle jsou tedy současně přítomná všechna stádia (makula, papula, vezikula, krusta). U imunokompromitovaných osob může mít závažný průběh. Onemocnění zanechává doživotní imunitu. Při reaktivaci viru vzniká **pásový opar**. Proti varicele existuje očkování, které je dobrovolné.<sup>[3]</sup>

## Obecná charakteristika

- typicky ve věku **1-6 let**<sup>[4]</sup>;
- **nejvyšší výskyt**: během zimy a jara;
- **přenos**: **kapénkami** nebo **přímým kontaktem** s lézí;
- **inkubace**: **14-16 dní**,<sup>[4]</sup> šířeji 1–3 týdny<sup>[5]</sup>;
- infekčnost začíná 2 dny před nástupem puchýřků a končí spolu s překrytím posledních puchýřů krustami<sup>[4]</sup>;
- po prodělání onemocnění vzniká **dlouhodobá imunita**;
- při **primoinfekci** vzniká nemoc s **generalizovanou vyrážkou** – plané neštovice – po **zhojení** perzistuje virus v buňkách senzitivních ganglií mozkových a míšních nervů a může se reaktivovat;
- **reaktivací** viru vzniká **pásový opar**.

## Epidemiologie

- Hlášený výskyt varicelly v České republice v letech 2000–2009 je 33 500–52 500 případů ročně, tzn. 330–515 nemocných na 100 000 obyvatel a rok.<sup>[6]</sup>

## Klinický obraz

- **vyrážka** obvykle začíná na **hlavě a trupu**, odkud se **šíří** na celé tělo;
- **vývoj vyrážky**: červené **makuly** → **papuly** → **vezikuly** → **pustuly** → **krusty**<sup>[4]</sup>;
- typický je současný **výskyt různých stupňů** (výsev v několika vlnách po dobu 2–5 dnů);
- vyrážka se objevuje i ve **kšticí**, bývá jí více na trupu a v místech dráždění kůže;
- dále i na **sliznici** úst – rychle se mění v drobné **vřídky**;
- **další příznaky**:
  - bolest hlavy,
  - **anorexie**,
  - **infekce horních cest dýchacích**,
  - horečka,
  - **svědění**<sup>[4]</sup>,
- u **dospělých** často prodromy – horečka a větší alterace celkového stavu, **více komplikací**;
- u **zdravých dětí** probíhá většinou **bez komplikací**;
- s **těžším průběhem** se setkáme:
  - u **novorozenců** a **kojenců matek**, které neměly varicelu;
  - u **podvyživených** a **oslabených** (vrozené defekty imunity, zhoubné tumory, imunosuprese, atd.):
    - bohatý rozsev eflorescencí na kůži i sliznicích;
    - postižení plic či jater;
    - rozvoj hemoragické diatézy – toto se označuje jako **progresivní varicela**.

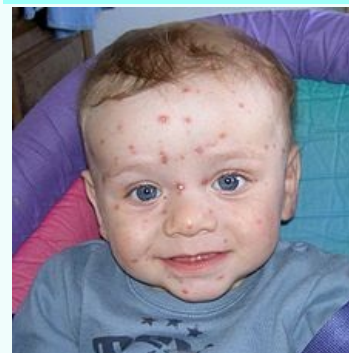## Diagnostika

- **klinicky**: typická **vyrážka**, její distribuce a vývoj;
- **sérologie**: VZV **IgM**;
- **přímý průkaz viru**: **elektronová mikroskopie** tekutiny puchýřků<sup>[4]</sup>.

### Plané neštovice

Chickenpox

Varicella



Varicella

<b>Původce</b>	Varicella-zoster virus
<b>Přenos</b>	kapénkami, transplacentárně <sup>[1]</sup>
<b>Inkubační doba</b>	6–23 dní (obvykle 12–16) <sup>[1]</sup>
<b>Klinický obraz</b>	zvýšená teplota, únava, eflorescence na hlavě a v obličeji, na krku a trupu, na sliznicích, vedle sebe různá stádia (makuly, papuly, vezikuly)
<b>Diagnostika</b>	klinický obraz a epidemiologická anamnéza, izolace viru z eflorescencí, sérologie, PCR <sup>[1]</sup>
<b>Infekčnost</b>	vysoká
<b>Léčba</b>	symptomatická: antihistaminika (proti svědění), antipyretika, antivirotika při závažném průběhu <sup>[1]</sup>
<b>Komplikace</b>	sekundární bakteriální infekce (impetigo), vzácně krvácivé projevy, u dětí vzácně cerebelitida, u dospělých s varicelou primární intersticiální pneumonie <sup>[1]</sup>
<b>Očkování</b>	živá očkovací látka (doporučená u vnímavých osob) <sup>[1]</sup>
<b>Incidence v ČR</b>	491/100 000 obyvatel (ČR, 2014) <sup>[2]</sup>

# Diferenciální diagnostika

- streptokové impetigo,
- folikulitida,
- pobodání hmyzem,
- enterovirový vezikulózní exantém,
- diseminovaný HSV,
- alergické exantémy.

## Léčba

1. **symptomatická** (horečka, svědění):
  - *místní* (tekutý pudr, antiseptická mast);
  - *celková* (paracetamol, antihistaminikum proti svědění, ATB při bakteriální superinfekci);
    - dbáme o dostatečný *přívod tekutin*;
    - nemocné **izolujeme doma**;
    - před infekcí **chráníme děti se sníženou obranyschopností** – těm po styku s infekcí podáme **specifické imunoglobuliny** nejpozději do *72 hodin* po expozici ← toto buď zamezí infekci nebo prodlouží inkubaci a zmírní pak průběh;
2. u *imunosuprimovaných* a při vážném průběhu **acyklovir**, eventuálně **imunoglobulin**<sup>[4]</sup>;
  - profylakticky se podává **varicella-zoster imunoglobulin**:
    - *těhotným s negativní anamnézou varicelly*, u kterých došlo ke styku s infekcí;
    - *novorozencům séronegativních matek*, u kterých došlo prvních 6 týdnů života k expozici infekci;
    - *nedonošeným novorozencům* exponovaným infekci bez ohledu na anamnézu matky<sup>[5]</sup>.

## Komplikace

- **impetiginizace eflorescencí**;
- **hepatitida**;
- **pneumonie** – hlavně při cystické fibróze, jinak vzácně;
- **encefalitida** – často postihne mozeček<sup>[5]</sup>;
- u dospělých hlavně **intersticiální pneumonie** a **serózní artritida**;
- orchitida jako komplikace planých neštovic je velmi vzácná<sup>[7]</sup>, nebo není žádná souvislost s orchitidou po infekci či během infekce VZV<sup>[8]</sup>.

## Prevence

- Způsobem, jak chránit populaci proti prodělání planých neštovic je očkování
  - Doporučení České vakcinologické společnosti pro očkování proti planým neštovicím (<https://vakcinace.eu/doporučení-a-stanoviska/doporučení-ceske-vakcinologicke-spolecnosti-cls-jep-pro-ockovani-proti-planym-neshtovicim-varicelle>)

## Infekce v těhotenství

- nákaza v prvních **5 měsících** gravidity:
  - 2 % riziko postižení plodu;
  - vady nervového systému, oka, skeletu, jizvení kůže;
  - není důvodem k interrupci;
- nákaza posledních **5 dní před porodem** nebo **2 dny po porodu**:
  - u novorozence může dojít k vážnějšímu průběhu varicelly než při postnatální infekci díky nepřítomnosti přenesených mateřských protilátek<sup>[5]</sup>.

 Podrobnější informace naleznete na stránce *Infekce ohrožující plod*.

## Odkazy

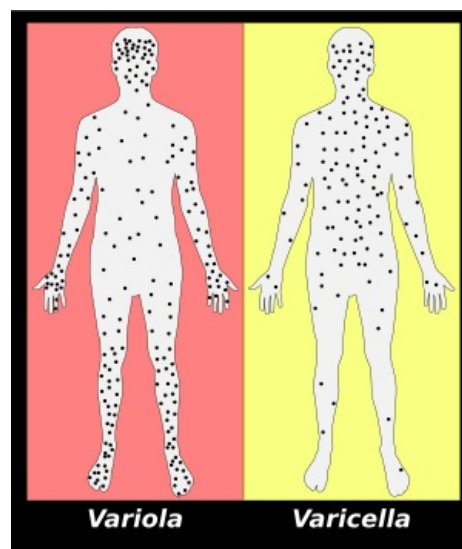
### Související články

- Pravé neštovice

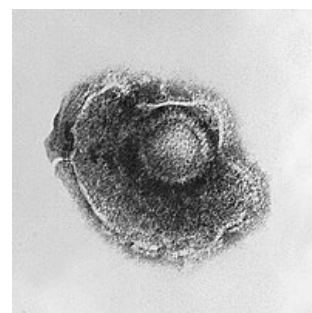
### Externí odkazy

#### Klasifikace a odkazy

<b>MKN</b>	B01 ( <a href="https://mkn10.uzis.cz/prohlizec/B01">https://mkn10.uzis.cz/prohlizec/B01</a> )
<b>MeSH ID</b>	D002644 ( <a href="https://www.medvik.cz/bmc/link.do?id=D002644">https://www.medvik.cz/bmc/link.do?id=D002644</a> )
<b>MedlinePlus</b>	001592 ( <a href="https://medlineplus.gov/ency/article/001592.htm">https://medlineplus.gov/ency/article/001592.htm</a> )
<b>Medscape</b>	1131785 ( <a href="https://emedicine.medscape.com/article/1131785-overview">https://emedicine.medscape.com/article/1131785-overview</a> )



Pravé neštovice (variola) vs. plané neštovice (varicella)

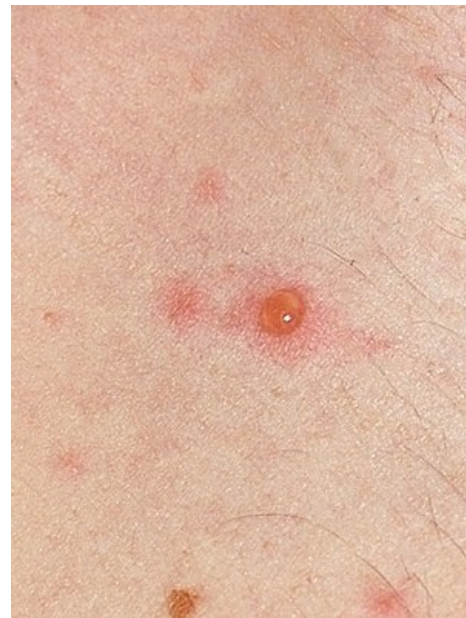

Elektronový mikroskop:  
Varicella-zoster virus

- DermNet Varicella (<https://www.dermnetnz.org/viral/varicella.html>,)
- Pediatrie pro praxi: Virové exantémy dětského věku (<https://www.pediatriepropraxi.cz/pdfs/ped/2008/06/03.pdf>)
- Pediatrie pro praxi: Infekční exantémová onemocnění v dětském věku (<https://www.pediatriepropraxi.cz/pdfs/ped/2009/03/09.pdf>)

## Reference

1. BENEŠ, Jiří, et al. *Infekční lékařství*. 1. vydání. Galén, 2009. 651 s. s. 180-183, 402, 544, 545. ISBN 978-80-7262-644-1.
2. Státní zdravotní ústav. *Vybrané infekční nemoci v ČR v letech 2005-2014 - relativně* [online]. ©2014. [cit. 2015-12-02]. <<http://www.szu.cz/publikace/data/vybrane-infekcni-nemoci-v-cr-v-letech-2003-2012-relativne>>.
3. MUNTAU, Ania Carolina. *Pediatrie*. 4. vydání. Praha : Grada, 2009. s. 184-185. ISBN 978-80-247-2525-3.
4. TASKER, Robert C., Robert J. MCCLURE a Carlo L. ACERINI. *Oxford Handbook of Paediatrics*. 1. vydání. New York : Oxford University Press, 2008. s. 688. ISBN 978-0-19-856573-4.
5. KELBLEROVÁ, Aneta. Infekční exantémová onemocnění v dětském věku. *Pediatrie pro praxi* [online]. 2009, roč. 10, s. 176-179, dostupné také z <<https://www.pediatriepropraxi.cz/>>. ISSN 1803-5264.
6. Státní zdravotní ústav. *Vybrané infekční nemoci v ČR v letech 2000-2009* [online]. ©2010. [cit. 2010-08-15]. <<http://www.szu.cz/publikace/data/vybrane-infekcni-nemoci-v-cr-v-letech-1998-2007-absolutne>>.
7. GRAY, J A. Orchitis in chickenpox. *Br J Gen Pract* [online]. 1990, vol. 40, no. 341, s. 522, dostupné také z <<https://www.ncbi.nlm.nih.gov/pmc/articles/PMC1371462/?tool=pubmed>>. ISSN 0960-1643.
8. ORMISTON, G. Orchitis as a complication of chicken-pox. *Br Med J* [online]. 1953, vol. 1, no. 4821, s. 1203-4, dostupné také z <<https://www.ncbi.nlm.nih.gov/pmc/articles/PMC2016300/?tool=pubmed>>. ISSN 0007-1447.



Puchýř neštovic – časná stádium