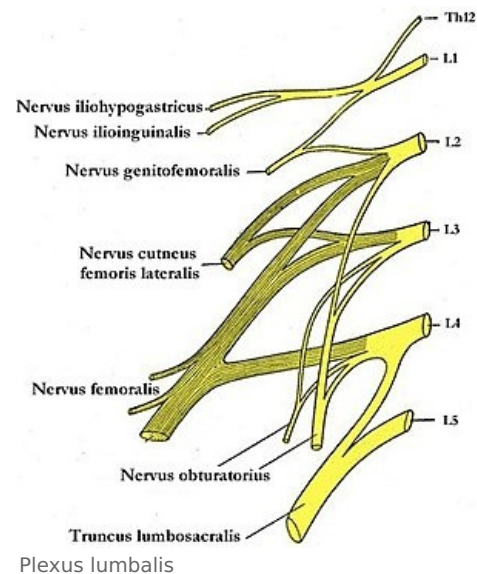


Plexus lumbalis

Plexus lumbalis vzniká propojením silných předních větví spinálních nervů **L1-L3** k nimž se přidává slabá spojka z **Th12** a silná spojka z **L4**. Je uložen v m. psoas major při páteři. Z pleteně vystupují:

- **rr. musculares** – svalové větve pro m. psoas major et minor, m. quadratus lumborum a pro mm. intertransversarii.
- Další odstupující větve jdou nejprve po vnitřní straně svalové stěny břišní (kryty peritoneem a transversální fascií), poté procházejí svalovou stěnou břišní a pokračují do kůže tříselné krajiny a stehna *pod inguinálním ligamentem*.
- Dolní nervy z pleteně – n. femoralis a n. obturatorius – sestupují nejprve pánví po zadní stěně a poté se podél m. psoas major dostanou k přední stěně pánevní a vystupují na stehno.



Nervus iliohypogastricus (Th12 a L1)

Vystupuje z vnějšího okraje m. psoas major. Dále probíhá *laterokaudálně za ledvinou* po m. quadratus lumborum. Ve střední axilární čáře vystupuje mezi m. transversus abdominis a m. obliquus internus abdominis.

Inervační oblast

1. **motoricky** – m. obliquus internus abdominis a m. transversus abdominis,
2. **senzitivně** – kůži v prahu podél ligamentum inguinale, v krajině kyčelního kloubu a kůži v regio pubica a v dolním úseku stěny břišní.

Větve

- **r. cutaneus lateralis** – zevní kožní větev inervující kůži v krajině kyčelního kloubu a podél ligamentum inguinale
- **r. cutaneus anterior** – větvička pro kůži nad ligamentem inguinale a v regio pubica

Nervus ilioinguinalis (L1)

Po výstupu z m. psoas major jde po vnitřní ploše stěny břišní – *spolu s n. iliohypogastricus za ledvinou* – dále po stěně přechází na přední stranu do inguinálního kanálu, kterým prochází. Vystupuje z něho v *anulus inguinalis superficialis* a vysílá senzitivní větve do kůže vnitřní části tříselné krajiny a do kůže zevního genitálu.

Inervační oblast

1. **motoricky** – m. obliquus internus abdominis, m. transversus abdominis a m. cremaster,
2. **senzitivně** – kůže v krajině inguinálního kanálu, u muže kůži přední strany skrota a kořene penisu, u ženy kůži na mons pubis a na předních částech labia majora.

Větve

- **rr. scrotales / labiales anteriores** – pro kůži zevního genitálu,
- **rr. musculares** – pro m. transversus a m. obliquus internus abdominis a pro m. cremaster.

Nervus genitofemoralis (L1 a L2)

Po oddělení z plexus lumbalis prochází skrze m. psoas major dopředu a po jeho povrchu sestupuje k ligamentum inguinale. Dělí se v různé výši na povrchu psoasu nebo z něj může vystupovat již rozdělen. Vysílá **r. genitalis** a **r. femoralis**.

Kmen n. genitofemoralis může chybět a jeho větve pak vystupují ze sousedních nervů. R. genitalis může vystupovat z plexu i samostatně a r. femoralis je pak větví z *n. cutaneus femoris lateralis* nebo z nervus femoralis.

Inervační oblast

1. motoricky – m. cremaster,
2. senzitivně – část kůže na přední ploše stehna, kůže skrota u muže nebo kůži labia majora u ženy.

Větve

- **r. genitalis** – sestupuje do tříselného kanálu a cestou sleduje *funiculus spermaticus* u muže nebo

ligamentum teres uteri u ženy. Motoricky inervuje m. cremaster. Po výstupu z *anulus inguinalis superficialis* inervuje sensitivně kůži okolí.

- **r. femoralis** – prochází pod tříselným vazem – zpravidla v *lacuna vasorum* – na přední stranu stehna. Skrze *hiatus saphenus* se větve dostávají do podkoží a sensitivně inervují kůži přední plochy stehna.

Nervus cutaneus femoris lateralis (L2 a L3)

Vystupuje z boku m. psoas major ve výši crista iliaca – šikmo kříží m. iliacus pod jeho fascií – směrem ke spina iliaca anterior superior. Podbíhá ligamentum inguinale a přechází na stehno pod *fascia lata femoris*.

Inervační oblast

- **Sensitivně** inervuje kůži na předobnoční ploše stehna až po oblast kolenního kloubu.

Nervus femoralis (L1/L2-L4)

N. femoralis je silný smíšený nerv vznikající z plexus lumbalis. Vystupuje na laterální straně m. psoas major. V pánvi sestupuje v rýze mezi m. iliacus a m. psoas major. Spolu s těmito svaly prochází skrze lacuna musculorum laterálně od tepny a. femoralis do fossa iliopectinea, kde se rozpadá ve větve: **rr. musculares, rr. cutanei anteriores, n. saphenus**.

Inervační oblast

N. femoralis je smíšený nerv, obsahuje složku **senzitivní** i **motorickou**.

1. **motoricky** – m. iliopsoas, svaly přední skupiny stehna (m. quadriceps femoris, m. sartorius) a část m. pectineus.
2. **senzitivně** – část kyčelního a kolenního kloubu, periost přední strany kosti stehenní, kůži distálních tří čtvrtin přední strany stehna, kůži na přední a vnitřní straně kolenní krajiny a kůži na přední vnitřní straně bérce a části hřbetu nohy – od vnitřního kotníku po os naviculare.

Větve

Rr. musculares

Jedná se o motorické inervační větve pro m. iliopsoas, m. quadriceps femoris (včetně m. articularis genus), m. sartorius a m. pectineus – ten je *diploneurální* a jeho druhou inervační větví je n. obturatorius.

Rr. cutanei anteriores

Těchto 5 *senzitivních* větví vede do kůže distálních tří čtvrtin přední strany stehna až po patellu.

N. saphenus

Dlouhá *senzitivní* větev, která sestupuje po stehně spolu s a. femoralis až do canalis adductorius, kde tepnu opouští ve výši tuberositas tibiae a proráží *lamina vastoadductoria* do podkoží. Dále pokračuje po přední vnitřní straně bérce, podél v. saphena magna před mediální kotník a na tarsus až po os naviculare. N. saphenus vysílá další větve:

r. infrapatellaris, rr. cutanei cruris mediales.

R. infrapatellaris

Tato *senzitivní* větev míří do kůže na vnitřní přední stranu kolenního kloubu.

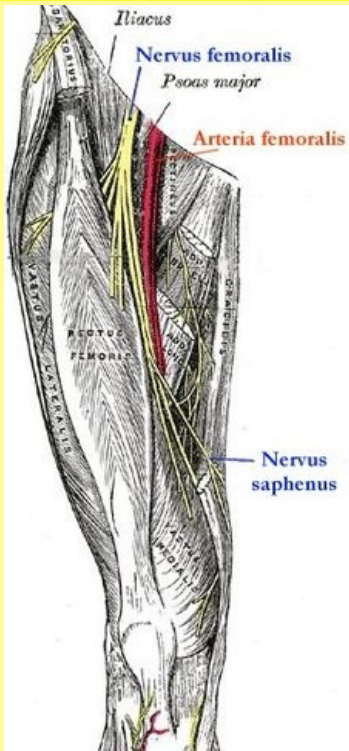
Rr. cutanei cruris mediales

Větvičky inervují kůži vpředu na mediální straně bérce a část tarsální krajiny.

Kromě vyjmenovaných větví vysílá n. femoralis větvičky pro senzitivní inervaci kyčelního kloubu, kolenního kloubu a periostu na přední straně kosti stehenní.

Poškození

🔍 Podrobnější informace naleznete na stránce Obrna nervus femoralis.

nervus femoralis	
stehenní nerv	
	
Nervus femoralis	
TA	A14.2.07.020 (https://ifaa.unifr.ch/Public/EntryPage/TA98%20Tree/Entity%20TA98%20EN/14.2.07.020%20Entity%20TA98%20EN.htm)
Funkce	motoricky inervuje m. iliopsoas, svaly přední skupiny stehna a část m. pectineus, senzitivní inervace viz v textu
Odstup z	plexus lumbalis
Větve	rr. musculares, rr. cutanei anteriores, n. saphenus
Obraz obrny	porucha flexe v kyčli a extenze v koleni Obrna nervus femoralis

Nervus obturatorius (L2-L4)

N. obturatorius (L2–L4) je silný smíšený nerv vznikající z plexus lumbalis. Obsahuje *motorická vlákna* pro adduktory stehna a *senzitivní vlákna* pro kůži vnitřní strany stehna. Jako jediný nerv z plexus lumbalis vystupuje na *mediální straně* m. iliopsoas. Pokračuje pod ramus superior ossis pubis do **canalis obturatorius** a v něm, nebo těsně po průchodu, se větví: **r. anterior**, **r. posterior**, **n. obturatorius accessorius**.

Inervační oblast

N. obturatorius jako smíšený nerv obsahuje **motorickou** a **senzitivní** složku.

1. **motoricky** – všechny adduktory stehna
2. **senzitivně** – kůži na spodních dvou třetinách vnitřní strany stehna a část pouzdra kyčelního a kolenního kloubu

Větve

R. anterior nervi obturatorii

Leží na m. obturatorius externus a na m. adductor brevis. Je kryt průběhem m. pectineus a m. adductor longus. Inervuje m. pectineus (*diploneurální sval* – přichází do něj ještě větvíčka z n. femoralis), m. adductor longus a m. gracilis.

- **r. cutaneus** – jeho senzitivní větev pro kůži spodních dvou třetin mediální strany stehna.

R. posterior nervi obturatorii

Prochází dorsálně skrze m. obturatorius externus do m. adductor magnus (*diploneurální sval* – na inervaci se podílí větev z n. ischiadicus). Motoricky inervuje svaly kolem kterých prochází a m. adductor brevis.

- Podél *a. poplitea* vysílá sestupnou senzitivní větev do pouzdra kolenního kloubu.

N. obturatorius accessorius

Je to **nekonstantní nerv**. Jestliže se vytvoří, podílí se na motorické inervaci m. pectineus a na senzitivní inervaci kyčelního a kolenního kloubu.

Poškození

Poškození n. obturatorius, k němuž může dojít i tlakem těhotné dělohy, způsobí:

1. pacient není schopen zevní rotace a addukce stehna – nemůže zkřížit dolní končetiny;
 2. senzitivní výpadek pacient zpravidla nepociťuje.
- **Howshipův-Rombergův syndrom** – vzniká tlakem na nerv hernií v *canalis obturatorius*. Hlavními symptomy jsou bolesti vystřelující do vnitřní strany stehna, které pacient nejvíce pociťuje na kolenním kloubu.

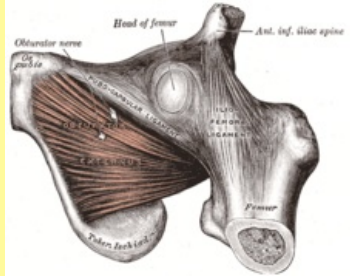
Odkazy

Související články

- Nervus femoralis
- Nervus obturatorius

Použitá literatura

- ČIHÁK, Radomír. *Anatomie III*. 1. vydání. Praha : Grada, 1997. 672 s. ISBN 80-7169-140-2.

Nervus obturatorius	
	
TA	A14.2.02.001 (https://i.faa.unifr.ch/Public/EntryPage/TA98%20Tree/Entity%20TA98%20EN/14.2.02.001%20Entity%20TA98%20EN.htm)
Funkce	motorická a senzitivní
Odstup z	plexus lumbalis
Větve	r. anterior n. obturatorii, r. posterior n. obturatorii, n. obturatorius accessorius
Obraz obrný	porucha čití, porucha zevní rotace a rotace stehna

