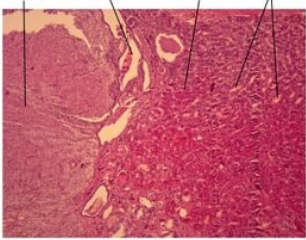
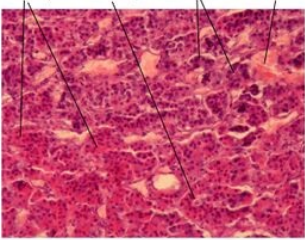
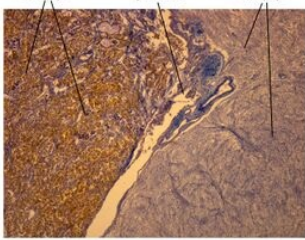
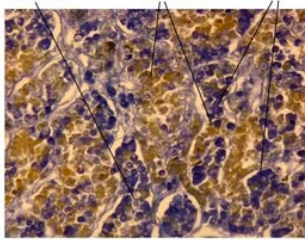


Portál:Atlas histologických preparátů/Endokrinní systém

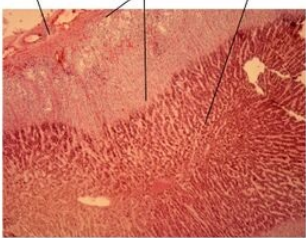
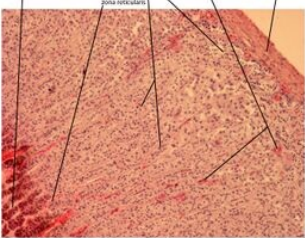
Hypofýza (podvěsek mozkový)

Hypofýza	Adenohypofýza	Hypofýza - Gudde	Adenohypofýza - Gudde
 <p>Hypofýza (glandula pituitaria) - barveno H&E</p>	 <p>Hypofýza (glandula pituitaria) - adenohypofýza, barveno H&E</p>	 <p>Hypofýza (glandula pituitaria) - barveno Gudde</p>	 <p>Hypofýza (glandula pituitaria) - adenohypofýza, barveno Gudde</p>
Hypofýza	Detailní snímek adenohypofýzy	Hypofýza	Detailní snímek adenohypofýzy

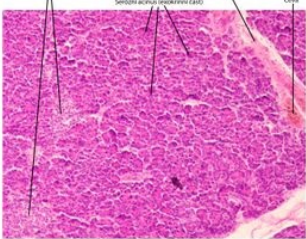
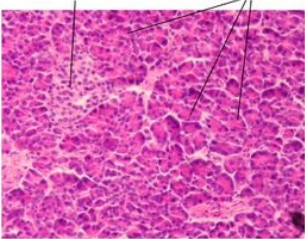
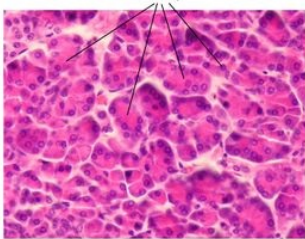
Glandula thyroidea (štítná žláza)

Štítná žláza	Štítná žláza - detail
 <p>Štítná žláza (glandula thyroidea) - barveno H&E</p>	 <p>Štítná žláza (glandula thyroidea) - barveno H&E</p>
Glandula thyroidea	Detailní snímek štítné žlázy

Glandula suprarenalis (nadledvina)

Nadledvina	Nadledvina - detail
 <p>Nadledvina (glandula suprarenalis) - barveno H&E</p>	 <p>Nadledvina (glandula suprarenalis) - barveno H&E</p>
Kůra a dřeň nadledviny	Detailní snímek kůry nadledviny

Pankreas (slinivka břišní)

Pankreas	Pankreas - detail	Serózní buňka
 <p>Pankreas - slizniční přírůstek k GIT - barveno H&E</p>	 <p>Pankreas - slizniční přírůstek k GIT - barveno H&E</p>	 <p>Serózní buňka - prostaticí pankreas, barveno H&E</p>
Pankreas	Detailní snímek pankreatu	Serózní buňky v pankreatu

Odkazy

Související články

- Sbírka histologických preparátů (1. LF)-Endokrinní systém
- Modul Buněčné základy medicíny (3. LF)

