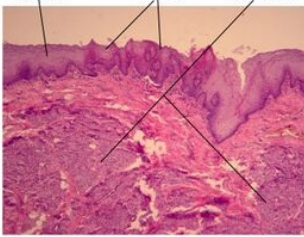
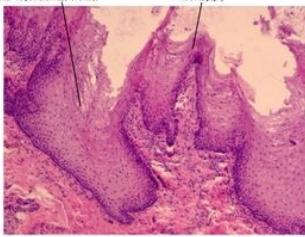
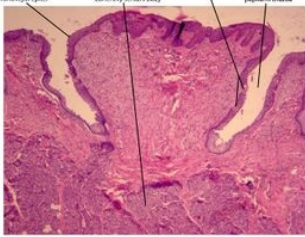


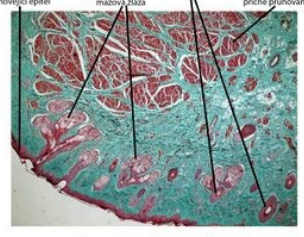
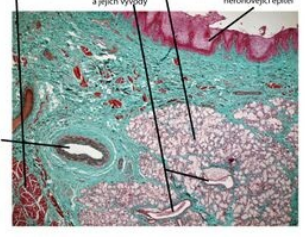
# Portál:Atlas histologických preparátů/GIT

## Dutina ústní

▪ **Lingua (jazyk)**

Jazyk	Nitkovité papily	Hrazená papila
 <p>Jazyk (dorsum linguae) - barveno H&amp;E</p>	 <p>Nitkovité papily (papillae filiformes) - preparát jazyk, barveno H&amp;E</p>	 <p>Hrazená papila (papillae vallatae) - preparát jazyk, barveno H&amp;E</p>
Dorsum linguae	Nitkovité papily - papillae filiformes	Hrazená papila - papillae valatae

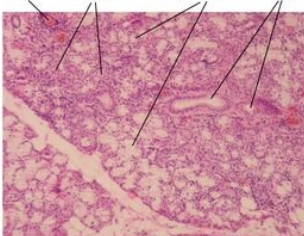
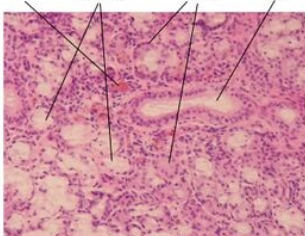
▪ **Labium oris (ret)**

Ret - kožní část	Ret - slizniční část
 <p>Labium oris - kožní část, barveno trichrom</p>	 <p>Labium oris - slizniční část, barveno trichrom</p>
Labium oris - kožní část	Labium oris - slizniční část

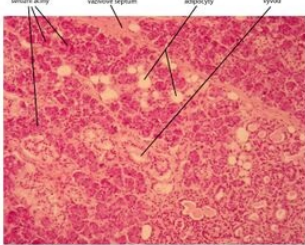
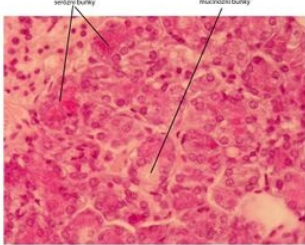
▪ **Palatum molle (měkké patro)**

Měkké patro - orální strana	Měkké patro - nasální strana	Detail - nasální strana
 <p>Měkké patro (palatum molle) - orální strana, barveno H&amp;E</p>	 <p>Měkké patro (palatum molle) - nasální strana, barveno H&amp;E</p>	 <p>Měkké patro (palatum molle) - nasální strana, barveno H&amp;E</p>
Orální strana měkkého patra	Nasální strana měkkého patra	Detailní snímek nasální strany měkkého patra

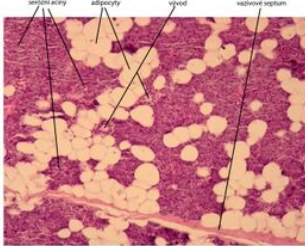
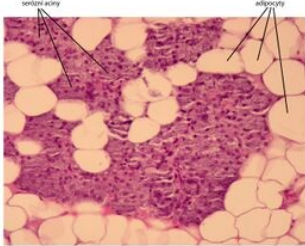
▪ **Glandulae salivariae majores (velké slinné žlázy)**

Glandula sublingualis	
Gl. sublingualis	Gl. sublingualis - detail
 <p>Gl. sublingualis - smíšená seromucinná žláza - barveno H&amp;E</p>	 <p>Gl. sublingualis - smíšená seromucinná žláza - barveno H&amp;E</p>
Glandula sublingualis	Detailní zobrazení gl. sublingualis

Glandula submandibularis

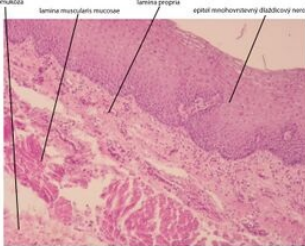

Gl. submandibularis	Gl. submandibularis - detail
 <p>serózní aciny    vaskulární septum    adipocyty    vývod</p> <p>Glandula submandibularis (žláza podčelistní) - barveno H&amp;E</p>	 <p>serózní buňky    mucózní buňky</p> <p>Glandula submandibularis (žláza podčelistní) - barveno H&amp;E</p>
Glandula submandibularis	Detailní snímek gl. submandibularis

Glandula parotis

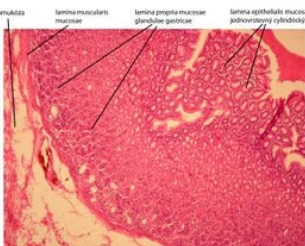
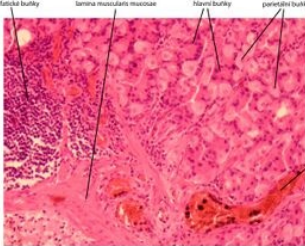

Gl. parotis	Gl. parotis - detail
 <p>serózní aciny    adipocyty    vývod    vaskulární septum</p> <p>Příušní žláza (glandula parotis) - barveno H&amp;E</p>	 <p>serózní aciny    adipocyty</p> <p>Žláza příušní (glandula parotis) - barveno H&amp;E</p>
Žláza příušní	Detailní snímek příušní žlázy

## Duté orgány GIT

### ▪ Oesophagus (jícen)

Jícen	Jícen - detail
 <p>submukóza    lamina muscularis mucosae    lamina propria    epitel mnohovrstevný dlaždicový nerozhovíjící</p> <p>Jícen - barveno H&amp;E</p>	 <p>lamina propria mucosae    mnohovrstevný dlaždicový nerozhovíjící epitel</p> <p>Jícen - barveno H&amp;E</p>
Oesophagus	Oesophagus - detail

### ▪ Ventriculus (žaludek)

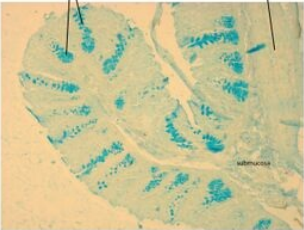
Žaludek	Glandulae gastricae	Detail - epitel
 <p>submukóza    lamina muscularis mucosae    lamina propria mucosae    glandulae gastricae    epitel mnohovrstevný dlaždicový nerozhovíjící</p> <p>Žaludek (ventriculus) - barveno H&amp;E</p>	 <p>lymfatická buňky    lamina muscularis mucosae    serózní buňky    parietální buňky    céva</p> <p>Žaludek (ventriculus) - glandulae gastricae, barveno H&amp;E</p>	 <p>jednovrstevný cylindrický epitel</p> <p>Žaludek - detail epitelu, barveno H&amp;E</p>
Žaludek - mucosa a submucosa	Glandulae gastricae v lamině mucosae žaludku	Jednovrstevný cylindrický epitel žaludku

### ▪ Duodenum (dvanáctník)

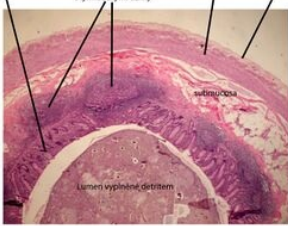



Duodenum	Brunnerovy mucinózní žlázy	Jednovrstevný cylindrický epitel
 <p>Duodenum</p>	 <p>Brunnerovy mucinózní žlázy v duodenu</p>	 <p>Jednovrstevný cylindrický epitel v duodenu</p>

Intestinum crassum (tlusté střevo)


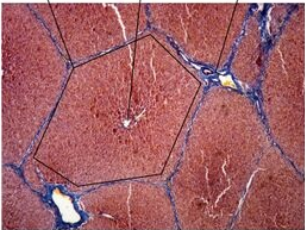
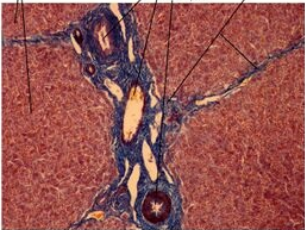

Colon
 <p>Tlusté střevo (trachek - colon) - barveno Alcianova modí</p> <p>Tlusté střevo</p>

Appendix (červovitý výběžek)

Appendix	Appendix - detail
 <p>Appendix vermiformis - barveno H&amp;E</p> <p>Appendix vermiformis</p>	 <p>Appendix vermiformis - barveno H&amp;E</p> <p>Detailní snímek sliznice appendixu</p>

Žlázy přidružené k GIT

Hepar (játra)

Játra	Jaterní lalůček	Portobiliární prostor	Impregnace žlučových kapilár
 <p>Játra (hepat) - barveno H&amp;E</p> <p>Játra</p>	 <p>Játra (hepat) - barveno Mallory</p> <p>Detailní snímek jaterního lalůčku</p>	 <p>Játra (hepat) - portobiliární prostor, barveno Mallory</p> <p>Portobiliární prostor jaterního lalůčku</p>	 <p>Játra (hepat) - impregnace žlučových kapilár</p> <p>Žlučové kapiláry</p>

Vesica fellea (žlučník)

Žlučník	Žlučník - detail	Jednovrstevný cylindrický epitel
<p>Žlučník (vesica fellea) - barveno trichrom</p> <p>Žlučník - vesica fellea</p>	<p>Žlučník (vesica fellea) - barveno trichrom</p> <p>Vesica fellea - detail</p>	<p>Žlučník (vesica fellea) - jednovrstevný cylindrický epitel, barveno trichrom</p> <p>Jednovrstevný cylindrický epitel</p>

#### ▪ Pankreas (slinivka břišní)

Pankreas	Pankreas - detail	Serózní buňka
<p>Pankreas - slinivka přídavková k GIT - barveno H&amp;E</p> <p>Pankreas</p>	<p>Pankreas - slinivka přídavková k GIT - barveno H&amp;E</p> <p>Detailní snímek pankreatu</p>	<p>Serózní buňka - preparát pankreas, barveno H&amp;E</p> <p>Serózní buňky v pankreatu</p>

## Odkazy

### Další obrázky

- Jícen (preparát)
- Tenké střevo (preparát)
- Pankreas (preparát)
- Parotis (preparát)
- Submandibularis (preparát)

### Související články

- Sbírka histologických preparátů (1. LF)/Trávicí soustava
- Modul Buněčné základy medicíny (3. LF)