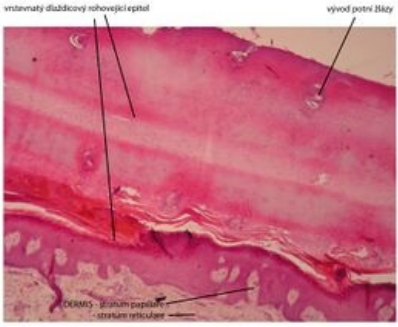
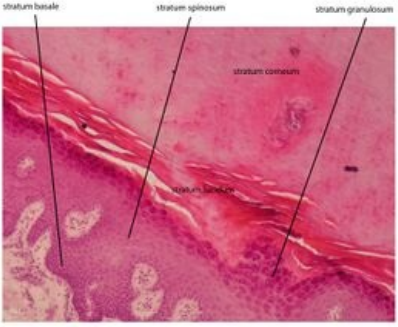
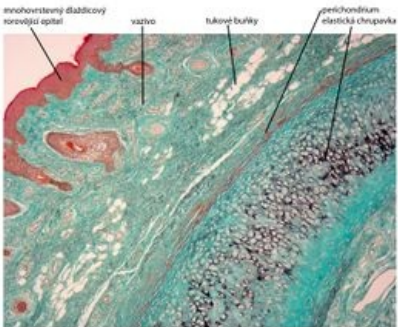
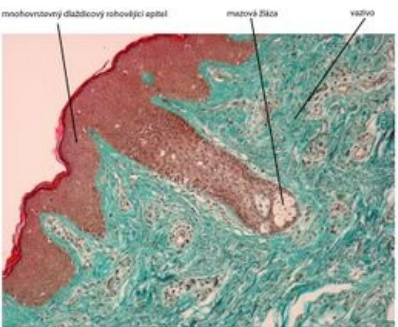


Portál:Atlas histologických preparátů/Kožní systém

Kůže tlustého typu

Kůže tlustého typu	Kůže tlustého typu - detail
 <p>Vrstevnatý dlaždicový rohovějící epitel - kůže tlustého typu - preparát planta pedis, barveno H&E</p> <p>Vrstevnatý dlaždicový rohovějící epitel, planta pedis</p>	 <p>Vrstevnatý dlaždicový rohovějící epitel - kůže tlustého typu - preparát planta pedis, barveno H&E</p> <p>Vrstevnatý dlaždicový rohovějící epitel - detail</p>

Kůže slabého typu

Kůže slabého typu	Kůže slabého typu - detail
 <p>Auricula (ušní boltce) - kůže slabého typu, barveno trichrom</p> <p>Kůže slabého typu na ušním boltci</p>	 <p>Kůže slabého typu - ušní boltce, barveno trichrom</p> <p>Kůže slabého typu na ušním boltci</p>

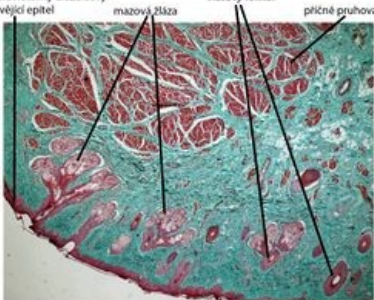
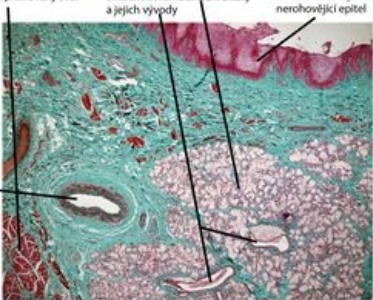
Axilla

Axilla	Mazová žláza	Aromatická žláza
 <p>Axilla - kožní žlázy, barveno H&E</p> <p>Potní a aromatické žlázy axilly</p>	 <p>Axilla - mazová žláza, barveno H&E</p> <p>Detail mazové žlázy v axille</p>	 <p>Axilla - barveno H&E</p> <p>Detail aromatické a potní žlázy v axille</p>

Palpebra (víčko)

Víčko	Víčko - detail
 <p>Palpebra (víčko) - barveno HSE</p> <p>Víčko</p>	 <p>Palpebra (víčko) - barveno HSE</p> <p>Víčko - Meibomská mazová žláza</p>

Labium oris (ret)

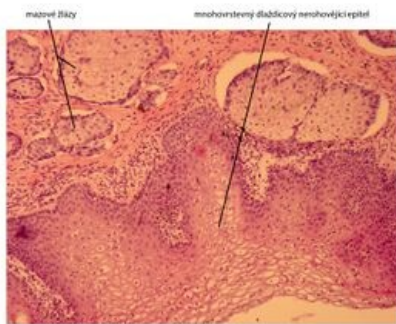
Ret - kožní část	Ret - slizniční část
 <p>Labium oris - kožní část, barveno trichrom</p> <p>Labium oris – kožní část</p>	 <p>Labium oris - slizniční část, barveno trichrom</p> <p>Labium oris – slizniční část</p>

Labia majora pudendi (velké stydké pysky)

Labia majora pudendi	Labia majora pudendi - detail	Labia majora pudendi - detail
 <p>K02a - labia majora (velké stydké pysky) - barveno HSE</p> <p>Velké stydké pysky</p>	 <p>Labia majora (velké stydké pysky) - barveno HSE</p> <p>Detail aromatických žláz</p>	 <p>Labia majora (velké stydké pysky) - barveno HSE</p> <p>Detail mazové žlázy a vlasového folikulu</p>

Labia minora pudendi (malé stydké pysky)

Labia minora pudendi



Malé stydké pysky

Odkazy

Související články

- Sbírka histologických preparátů (1. LF)/Kůže
- Modul Buněčné základy medicíny (3. LF)