

Portál:Atlas histologických preparátů/Nervový systém



Článek byl označen za rozpracovaný,

od jeho poslední editace však již uplynulo více než 30 dní

Chcete-li jej upravit, pokuste se nejprve vyhledat autora v historii (https://www.wikiskripta.eu/index.php?title=Atlas_histologick%C3%BDch_prepar%C3%A1t%C5%AF/Nervov%C3%BD_syst%C3%A9m&action=history) a kontaktovat jej. Podívejte se také do .

Pokud vše nasvědčuje tomu, že původní autor nebude v editacích v nejbližší době pokračovat, odstraňte šablonu {{Pracuje se}} a stránku .

Stránka byla naposledy aktualizována v neděli 21. října 2012 v 11:01.

Mícha

Mícha	Mícha - detail
<p>Mícha - barveno H&E</p> <p>Medulla spinalis</p>	<p>Mícha - přední rohy míšni, barveno H&E</p> <p>Multipolární motorický neuron</p>

Kůra mozková

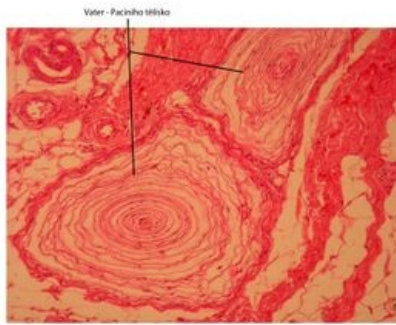
Mozeček

Mozeček	Purkyňova buňka
<p>Mozeček (cerebellum) - barveno H&E</p> <p>Cerebellum</p>	<p>Mozeček (cerebellum) - detail Purkyňova buňka, barveno H&E</p> <p>Purkyňova buňka</p>

Periferní nerv

Smyslová tělíska

Vater - Paciniho tělísko



Kóde - Vater - Paciniho tělísko, barveno H&E

Vater – Paciniho tělísko

Odkazy

Další obrázky

- Mozek (preparát)
- Mozeček (preparát)
- Mícha (preparát)
- Autonomní ganglion (preparát)
- Periferní nerv (preparát)

Související články

- Sbírka histologických preparátů (1. LF)–Nervová soustava
- Modul Buněčné základy medicíny (3. LF)