

Portál:Atlas histologických preparátů/Obecná histologie



Článek byl označen za rozpracovaný,

od jeho poslední editace však již uplynulo více než 30 dní

Chcete-li jej upravit, pokuste se nejprve vyhledat autora v historii (https://www.wikiskripta.eu/index.php?title=Atlas_histologick%C3%BDch_prepar%C3%A1t%C5%AF/Obecn%C3%A1_histologie&action=history) a kontaktovat jej. Podívejte se také do diskuse (https://www.wikiskripta.eu/w/Port%C3%A1l_diskuse:Atlas_histologick%C3%BDch_prepar%C3%A1t%C5%AF/Obecn%C3%A1_histologie).

Pokud vše nasvědčuje tomu, že původní autor nebude v editacích v nejbližší době pokračovat, odstraňte šablonu {{Pracuje se}} a stránku .

Stránka byla naposledy aktualizována v pátek 26. října 2012 v 08:32.

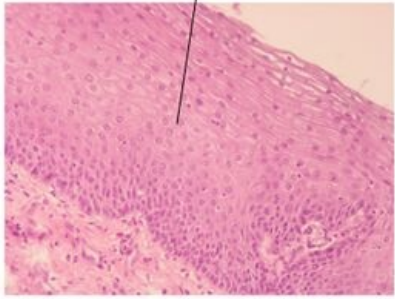
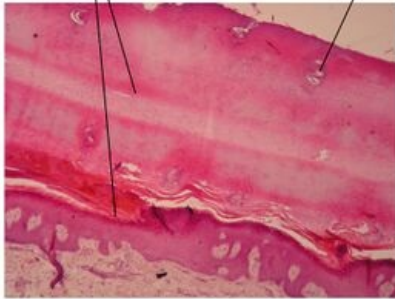
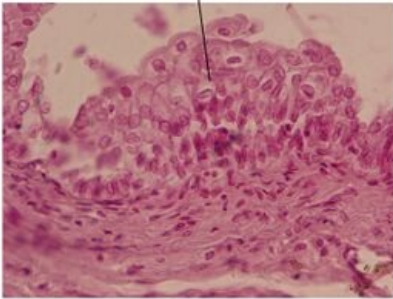
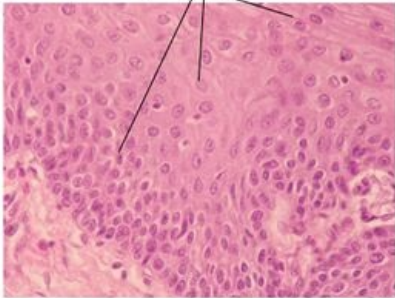

Tkáň epitelová

Krycí epitel

▪ Jednovrstevný epitel


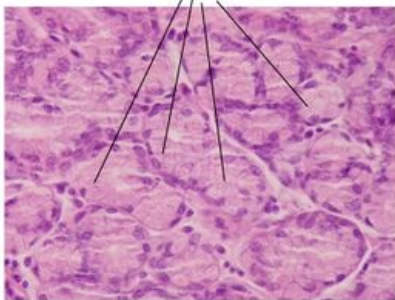
Jednovrstevný plochý	Jednovrstevný kubický	Jednovrstevný cylindrický
 <p>Jednovrstevný plochý epitel - parietální list Bowmanova pouzdra - preparát ledvina, barveno H&E</p>	 <p>Jednovrstevný kubický epitel - folikulární buňky - preparát vaječníka, barveno H&E</p>	 <p>Jednovrstevný cylindrický epitel - preparát duodenum, barveno H&E</p>
Jednovrstevný plochý epitel	Jednovrstevný kubický epitel	Jednovrstevný cylindrický epitel

▪ Vrstevnatý epitel

Vrstevnatý dlaždicový nerohovějící epitel	Vrstevnatý dlaždicový rohovějící epitel	Přechodní epitel
 <p>Vrstevnatý dlaždicový nerohovějící epitel - preparát jícen, barveno H&E</p> <p>Vrstevnatý dlaždicový nerohovějící epitel</p>	 <p>Vrstevnatý dlaždicový rohovějící epitel - kůže ulnáho typu - preparát planta pedis, barveno H&E</p> <p>Vrstevnatý dlaždicový rohovějící epitel</p>	 <p>Přechodní epitel - uratel - preparát močový měchýř, barveno H&E</p> <p>Přechodní epitel</p>
 <p>Vrstevnatý dlaždicový nerohovějící epitel - preparát jícen, barveno H&E</p> <p>Vrstevnatý dlaždicový nerohovějící epitel - detail</p>	 <p>Vrstevnatý dlaždicový rohovějící epitel - kůže ulnáho typu - preparát planta pedis, barveno H&E</p> <p>Vrstevnatý dlaždicový rohovějící epitel-detail</p>	

Žlázový epitel

▪ Dělení dle sekretu žlázy

Serózní	Mucinózní
 <p>Serózní buňka - preparát pankreas, barveno H&E</p> <p>Serózní žlázy</p>	 <p>Mucinózní buňka - Brunoisovy žlázy - preparát duodenum, barveno H&E</p> <p>Mucinózní žlázy</p>

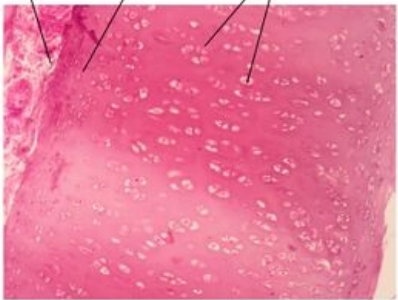
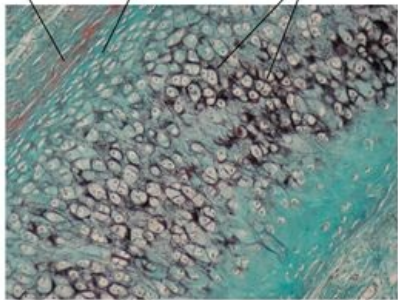
▪ Dělení dle mechanismu sekrece

Merokrinní (ekrinní)	Apokrinní	Holokrinní
 <p>Merokrinní (ekrinní) sekrece - potní žláza - preparát axilla, barveno H&E</p> <p>Merokrinní (ekrinní) způsob sekrece</p>	 <p>Apokrinní sekrece - aromatičká žláza - preparát axilla, barveno H&E</p> <p>Apokrinní způsob sekrece</p>	 <p>Holokrinní sekrece - mazová žláza - preparát axilla, barveno H&E</p> <p>Holokrinní způsob sekrece</p>

Tkáň pojivová

Vazivo

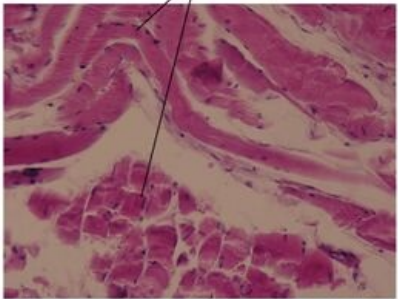
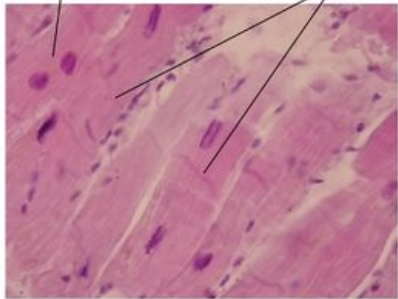
Chrupavka

Hyalinní chrupavka	Elastická chrupavka
<p>Perichondrium Chondroblasty Chondrocyty v izogenetických skupinách</p>  <p>Hyalinní chrupavka - preparát trachea, barveno H&E</p> <p>Hyalinní chrupavka</p>	<p>Perichondrium Chondroblasty Chondrocyty v menších izogenetických skupinách</p>  <p>Elastická chrupavka - preparát boltač, barveno zelený trichrom</p> <p>Elastická chrupavka</p>

Kost

Tkáň svalová

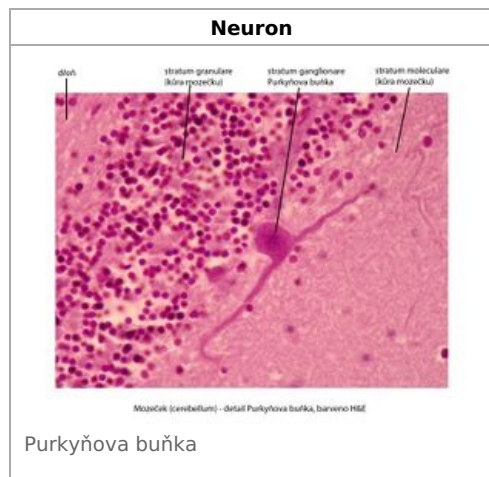
Příčně pruhovaná svalovina

Příčně pruhovaná svalovina kosterní	Příčně pruhovaná svalovina srdeční
<p>Vlákná kosterní svaloviny (jádra umíslena na periferii)</p>  <p>Příčně pruhovaná svalovina kosterní - preparát jazyk, barveno H&E</p> <p>Příčně pruhovaná svalovina kosterní</p>	<p>Kardiomyocyty Interkalární disk</p>  <p>Příčně pruhovaná svalovina srdeční - kardiomyocyty - preparát srdce, barveno H&E</p> <p>Příčně pruhovaná svalovina srdeční</p>

Hladká svalovina

Hladká svalovina
<p>Bulky hladké svaloviny - myocyty</p>  <p>Hladká svalovina - myocyty - preparát jícen, barveno H&E</p> <p>Hladká svalovina</p>

Tkáň nervová



Odkazy

Další obrázky

- Šlacha (preparát)
- Kloubní chrupavka (preparát)
- Desmogenní osifikace (preparát)
- Enchondrální osifikace (preparát)
- Lamelární kost (preparát)
- Sval hladký (preparát)
- Sval srdeční (preparát)
- Sval kosterní (preparát)
- Arterie svalová (preparát)

Související články

- Sbírka histologických preparátů (1. LF)/Obecná histologie
- Modul Buněčné základy medicíny (3. LF)