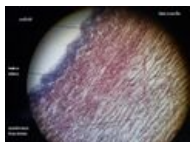
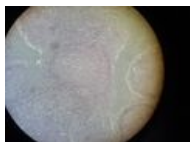

# Portál:Sbírka histologických preparátů (1. LF UK)/Kardiovaskulární systém


## Fotky preparátů



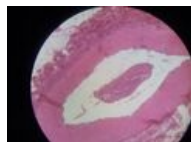
aorta (elastická  
artérie) podélně



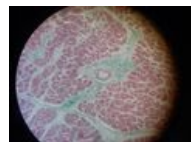
aorta příčně



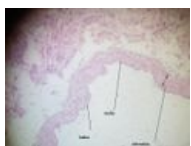Cévní svazek 1



Cévní svazek 2



Myokard



Vena cava inferior

## Odkazy

### Další obrázky

- svalová artérie (histologický preparát, HE)
- svalová artérie (histologický preparát, WRF)
- artérie (histologický preparát, Zelený trichrom)
- vena (histologický preparát, WRF)
- myokard (histologický preparát)
- Aorta (preparát)

### Související články

- Atlas histologických preparátů-Kardiovaskulární systém
- Modul Buněčné základy medicíny (3. LF)