

Poruchy postavení víček

Víčka jsou přídatným aparátem oka. Jejich hlavní funkcí je **ochrana bulbu**, roztírání slzného filmu a nasávání slz do slzných cest. **Fyziologické postavení** u indoevropské rasy je takové, že horní víčko překrývá zhruba $\frac{1}{4}$ rohovky, dolní víčko přiléhá k okraji rohovky.^[1] Mezi víčky je 9–13 mm^[1] široká oční štěrbina, které je stranově symetrická.

Mezi **vrozené vývojové vady** víček řadíme:

- kongenitální kolobom,
- epikantus,
- blefarofimózu.

Ostatní **poruchy postavení víček** mají většinou jak variantu získanou, tak kongenitální. Patří mezi ně:

- ptóza,
- lagoftalmus,
- blefarospasmus,
- ektropium,
- entropium.

Ptóza víčka

Ptóza je *pokles*, bez bližšího určení zpravidla *pokles očního víčka* (blefaroptóza). **Ptózou víček** rozumíme stav, kdy oční víčka dosahují k zornici / ji částečně překrývají + vadí při vidění.

Příčina

Porucha inervace *n. III* (*n. oculomotorius*) nebo poruchy *levator palpebrae sup.*

Vrozená ptóza

- častěji je oboustranná s vymizelou orbitopalpebrální rýhou; způsobená hypoplázií, dystrofií či aplázií *levator palpebrae sup.* nebo vrozenou poruchou *n. III*.

Získaná ptóza

- nejčastěji neurogenní původ (po ruptuře aneurysmatu, traumatech hlavy, polyneuropatie u DM); ptóza je úplná s uzavřenou oční štěrbinou, vážne hybnost.

Rozdělení


1. **myogenní** – nejvíce jako vrozená vada, jinak při dystrofiích, myasthenia gravis (obvykle první příznak, změny během dne), porucha sympatiku (odstranitelná adrenalinem);
2. **neurogenní** – např. léze *nervus oculomotorius*;
3. **mechanická** – poškozená motilita víčka jeho nadměrnou hmotností nebo jizvením spojivky;
4. **pooperační** – někdy po aplikaci retrobulbární injekce;
5. **traumatická**.

Pseudoptóza: asymetrie obličeje, epikantus, enoftalmus, blefarocheilataza.

Pozn. Hornerův syndrom = ptóza víčka + mióza + enoftalmus (způsobeno parézou krčního sympatiku)

Diagnostika

Důležité je celkové vyšetření (habitus), postavení hlavy (oboustranná ptóza – záklon hlavy), zvětšení vrásek na čele (namáhání *m. frontalis*), pozorujeme, zda se ptóza nemění v závislosti na žvýkacích pohybech; k přesnému posouzení měříme výšku očních štěrbin, vzdálenost okraje

Ptóza	
Ptosis	
	
<i>Ptóza pravého víčka</i>	
Patogeneze	více typů, vid' článek
Klinický obraz	pokles očního víčka
Klasifikace a odkazy	
MKN	H02.4 (https://mkn10.uzis.cz/prohlizec/H02.4), vrozená ptóza:Q10.0 (https://mkn10.uzis.cz/prohlizec/Q10.0)
MeSH ID	D001763 (https://www.medvik.cz/bmc/link.do?id=D001763)
OMIM	178300 (https://omim.org/entry/178300)
MedlinePlus	001018 (https://medlineplus.gov/ency/article/001018.htm)
Medscape	754403 (https://emedicine.medscape.com/article/754403-overview)

víčka od zornice a změny při pohledu vzhůru a dolů. Hodnotíme stupeň ptózy víčka (pokles 2 mm = mírná, 3 mm = střední, 4 mm = těžká) + exkurzi *levator palpebrae sup.*.

Terapie

Spočívá v **chirurgickém zákroku** – záleží na funkčnosti svalu (když není – napojení víčka na *m. frontalis* pomocí *fascia lata*).

- zkrácení víčka (např. operace podle Fasanelly-Servata)
- resekce zdvihače víčka z konjunktiválního přístupu
- resekce zdvihače víčka z kožního přístupu
- závěs víčka na zdvihače obočí (např. operace podle Reese-Buriana)

Častým problémem je dosažení symetrie.

Lagoftalmus

Lagoftalmus je porucha postavení víček, při které je **oční štěrbina trvale otevřena**. Častěji dochází k poškození dolního víčka. Část spojivky a rohovky zůstává nekrytá, jejich **povrch osychá** (je přítomná i porucha roztírání slzného filmu) a vznikají zánětlivé změny – *keratitis e lagophthamo*.

Příčiny

Nejčastější příčinou je obrna lícního nervu. Mezi další příčiny patří:

- exoftalmus,
- retrakce víček,
- zvětšení bulbu,
- celkové příčiny (bezvědomí, kóma, celková anestezie).

Terapie

- **krátkodobá:** kapky, masti či kontaktní čočka,
- **dlouhodobá:** tzv. vlhká komůrka (konvexní plexisklo, které pevně přilepíme kolem oka – jako potápěčské brýle) nebo tarzorafie (sešití víček).

Lagoftalmus	
Lagophthalmus	
	
Noční lagoftalmus	
Rizikové faktory	Ichthyozoza
Klasifikace a odkazy	
MKN	G35 (https://mkn10.uzis.cz/prohlizec/G35)

Blefarospasmus

Jako **blefarospasmus** označujeme **mimovolní tonické a spastické kontrakce očních víček** trvající několik sekund až minut, které jsou způsobeny křečovitým svíráním *m. orbicularis oculi*.

Etiologie

Příčinou může být

- encefalitida,
- Bellova obrna,
- podráždění trojklaného nervu,
- dráždění u onemocnění víček, spojivky a rohovky (např. cizí těleso).

Klinický obraz

Intermitentní forma

Blefarospasmus	
Blepharospasm	
Klinický obraz	tonické a spastické kontrakce očních víček
Léčba	botulotoxin (symptomatická)
Klasifikace a odkazy	
MKN	G24.5 (https://mkn10.uzis.cz/prohlizec/G24.5)
MeSH ID	D001764 (https://)

Postihuje většinou starší pacienti. Jednotlivé záchvaty se dostavují v různých intervalech, mohou být idiopatické nebo vyvolány různými podněty (např. kýchnutí, smích atd.)

Stálá forma

Bývá spojena se slzením, světloplachostí a oděrkami na okrajích očních víček.

Terapie

Terapeutických metod je více. V první řadě je nutné odstranit nebo léčit vyvolávající příčinu, pokud to jde. Při přetrvávání problému pacientovi můžeme aplikovat botulotoxin, nevýhodou je nutnost opakování po 2–3 měsících. V extrémních případech, kdy **může dojít až k trvalému sevření oční štěrbinu**, lze podávat sedativa, chirurgicky oslabit vlákna m. orbicularis oculi či přetrnout vlákna větve n. facialis.^[2]

Ektropium

Jako **ektropium** označujeme změnu normálního postavení okrajů očních víček projevující se jako **odstávání, příp. až vyvracení okraje víčka** (většinou dolního) **od povrchu bulbu**. Odstává-li pouze vnitřní třetina víčka, hovoříme o *everzi slzného bodu*.

Terapie spočívá ve většině případů v chirurgické korekci, která se liší podle klinického nálezu.

Klinický obraz a terapie

Obecně se v první fázi objevuje výrazné **slzení**, které je zapříčiněno poruchou nasávání slz způsobenou everzí dolního slzného bodu. Pacient si slzy utírá, tím víčko stahuje a stav zhoršuje. Při dlouhotrvajícím ektropiu postupně dochází k **hyperémii a ztlustění spojivky**, někdy až k její metaplázii (tento stav většinou nalézáme jako konečné stádium u neléčených periferních paréz n. VII., kdy po počátečním lagoftalmu ochabují svaly okolo oka). Někdy můžeme nalézt **expoziční keratopatii až keratitidu** v dolní polovině rohovky.^[3]

Involuční (atonické) ektropium

Atonické ektropium je **nejčastější formou** a nacházíme ho zejména na dolním víčku u starých pacientů, kde je **příčinou ochablost tkání a obrna pretarzální části m. orbicularis oculi**.

Terapie spočívá v horizontálním zkrácení víčka v místě temporálního okraje, tj. laterální kantální závěs, kterým dosáhneme opětovného přilnutí víčka k bulbu.^[3]

Kongenitální ektropium (epiblepharon)

Tento typ ektropia je **autozomálně dědičný**, samostatně se vyskytuje vzácně (často je spojen např. s ptózou) a s růstem obličeje spontánně mizí. Postihuje častěji horní víčka.^[4]

Terapií je sešití laterálních okrajů víček, přesun nebo přenos kůže.^[3]

Paralytické ektropium

V důsledku snížené funkce m. orbicularis oculi **pacient nemůže úplně zavřít oční štěrbinu** a dochází ke vzniku lagoftalmu. Příčinou je **nejčastěji paréza n. VII.**

Terapeutickou metodou je sešití víčkových okrajů, tzv. zevní tarzorafie.^[4]

Jizevnaté ektropium

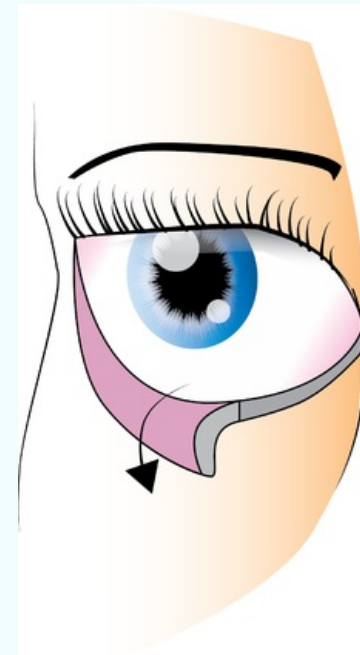
Vzniká zejména **při tahu jizevnatých změn** na kůži víček a okolí, často u popálení, poleptání, traumatu nebo nádorů víček.

Terapie je poměrně složitá; provádí se „Z-plastika“ v místě trakční jizvy

	www.medvik.cz/bmc/link.do?id=D001764
OMIM	606798 (https://omim.org/entry/606798)
MedlinePlus	000756 (https://medlineplus.gov/ency/article/000756.htm)
Medscape	1212176 (https://emedicine.medscape.com/article/1212176-overview)

Ektropium

Ectropion



Jizevnaté ektropium na obou dolních víčkách

Klinický obraz odstávání, příp. až vyvracení okraje víčka od povrchu bulbu

Klasifikace a odkazy

MKN	H02.1 (https://mkn10.uzis.cz/prohlizec/H02.1), vrozené ektropium:Q10.1 (https://mkn10.uzis.cz/prohlizec/Q10.1)
MeSH ID	D004483 (https://www.medvik.cz/bmc/link.do?id=D004483)

^[3], u rozsáhlejších jizevnatých procesů se přistupuje k excizi jizvy a plastickému krytí kůží z druhého víčka nebo z oblasti processus mastoideus. ^[4]

Entropium

Entropium je porucha postavení okrajů očního víčka, při které **okraj víčka s řasami směřuje proti povrchu bulbu**. Rohovka a spojivka jsou trvale drážděny, dochází až k erozím rohovkového epitelu a někdy k druhotné infekci. Příčinou bývá **ztráta integrity stahovačů dolního víčka a snížení elasticity ligament**.
Terapie je chirurgická.

Klinický obraz a terapie

Entropium se manifestuje v několika formách, mezi nejčastější patří jizevnaté a involuční (viz dále). Dominujícími počátečními příznaky jsou **pocit cizího tělesa v oku, výrazné slzení a spojivková injekce** iritací spojivky a rohovky řasami. Pokud se pacient neléčí, dochází až k vaskularizaci rohovky, ztenčení a v extrémních případech vznikají korneální ulcerace.

Kongenitální entropium

U této **autosomálně dominantní** formy entropia nedochází k tak výraznému dráždění rohovky a spojivky – řasy jsou u novorozenců měkké. Postiženo je častěji dolní víčko. O nutnosti chirurgické korekce rozhoduje míra dráždění.

Involuční (senilní) entropium

Objevuje se více na dolním víčku (častěji u pacientů s enoftalmem), příčinou je **pokles tonu kůže víčka a oslabení kontraktility stahovačů víčka** v jeho stěně.
Terapeutickou metodou je kauterizace kůže a podkoží paralelně pod okrajem řas s následnou tvorbou jizvy nebo zkrácení retraktoru resekcí. ^[4]

Jizevnaté entropium

Může se vyskytovat na obou víčkách a bývá **následkem jizevnatého hojení poškozené tarzální spojivky** – nejčastěji chemické poškození, trachom, trauma, pemphigoid, Stevensův-Johnsonův syndrom. Dochází k velkému poškození bulbární spojivky a rohovky.
Terapie spočívá v náhradě zjizvené spojivky transplantací nosní sliznice (podobná histologická stavba). ^[4]

Spastické (akutní) entropium

Tato forma entropia je vyvolána **spasmem m. orbicularis oculi** u osob vyššího věku se senilní ochablostí kůže v periferních úsecích a iritací oka zánětem. Příčinou spastického stahu může být dráždění rohovky cizím tělesem, očních operace, záněty rohovky nebo chronická konjunktivitida. Častěji je na dolním víčku, ale mohou být postižena i obě (i horní).
Akutně pacientovi pomáháme vytvočením okraje víčka náplastí nebo stehem ke tváři, chirurgicky semilunárním vytnutím kůže víčka s částečným odstraněním vláken m. orbicularis oculi. Po odstranění vyvolávající příčiny se víčko vrací do původního postavení.

Odkazy

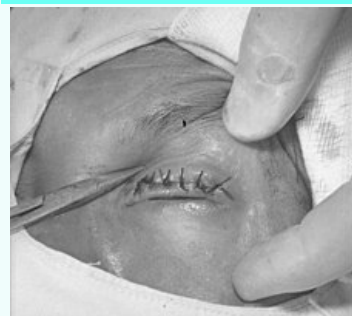Související články

- Nervus oculomotorius

MedlinePlus	001007 (https://medlineplus.gov/ency/article/001007.htm)
Medscape	1212398 (https://medicine.medscape.com/article/1212398-overview)

Entropium

Entropion



Entropium a trichiazie způsobené trachomem.

Klinický obraz	postavení okrajů očního víčka, při které okraj víčka s řasami směřuje proti povrchu bulbu
Klasifikace a odkazy	
MKN	H02.0 (https://mkn10.uzis.cz/prohlizec/H02.0), vrozené entropium:Q10.2 (https://mkn10.uzis.cz/prohlizec/Q10.2)
MeSH ID	D004774 (https://www.medvik.cz/bmc/link.do?id=D004774)
MedlinePlus	001008 (https://medlineplus.gov/ency/article/001008.htm)
Medscape	1212456 (https://medicine.medscape.com/article/1212456-overview)

- Obrna lícního nervu
- Hornerova trias

Použitá literatura

- ROZSÍVAL, Pavel, et al. *Oční lékařství*. 1. vydání. Galén, Karolinum, 2006. 373 s. ISBN 80-7262-404-0.
- BENEŠ, Jiří. *Otázky z očního lékařství* [online]. [cit. 2010-11-22]. <<http://jirben2.chytrak.cz/>>.

Reference

1. ROZSÍVAL, Pavel, et al. *Oční lékařství*. 2. vydání. Galén, 2017. 229 s. s. 28. ISBN 978-80-7492-316-6.
2. ROZSÍVAL, Pavel, et al. *Oční lékařství*. 1. vydání. Galén, Karolinum, 2006. 373 s. ISBN 80-7262-404-0.
3. KUCHYNKA, Pavel, et al. *Oční lékařství*. 1. vydání. Praha : Grada, 2007. 812 s. ISBN 9788024711638.
4. ROZSÍVAL, Pavel, et al. *Oční lékařství*. 1. vydání. Galén, Karolinum, 2006. 373 s. ISBN 80-7262-404-0.