

# Posttraumatická obrna lícního nervu

**Pouřazová obrna lícního nervu** (*paresis nervi facialis posttraumatica*) může být jednostranná i oboustranná. Traumata zasahující průběh nervu jsou nejčastěji zlomeniny lebečních kostí, nebo poranění měkkých tkání v oblasti glandula parotis.

## Jednostrannou parézu lícního nervu mohou způsobit

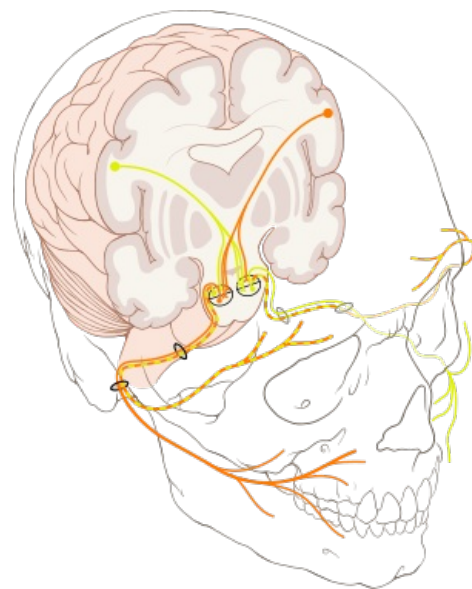
- fraktura pyramidy temporální kosti;
- poranění distální části nervu v oblasti foramen stylomastoideum (bodná poranění);
- poranění v oblasti parotidy (řezná poranění).

## Typy poškození nervu

1. úplná paréza u distálních poranění nervu v měkkých tkáních;
2. deficit lícního nervu při transverzální zlomenině pyramidy temporální kosti, která je kolmá na zevní zvukovod a prochází skrze kochleu a kanál lícního nervu;
3. u longitudinálních zlomenin pyramidy temporální kosti (které jsou častější než transverzální) k poranění lícního ani vestibulokochleárního nervu nedochází, mohou však být poškozeny sluchové kůstky.

## Možnosti léčby

- aplikace kortikoidů a vitaminů (B<sub>1</sub>, B<sub>6</sub>, B<sub>12</sub>);
- chirurgický výkon:
  - prostá dekomprese kostěného kanálu nervu, je-li nerv zachován a pouze stlačen zlomeninou;
  - mikrosutura nervu end to end nebo anastomóza nervu za štěpem;
  - nelze-li lícní nerv rekonstruovat, je možno použít zkříženou anastomózu XII. a VII. nervu nebo reanimační techniky (aktivní nebo pasivní závěs ústního koutku, úprava).



Horní část obličeje je inervována zkříženými i nezkříženými vlákny (žlutá+oranžová) ve srovnání s dolní částí, která je somatomotoricky inervována pouze zkříženými vlákny

## Odkazy

### Související články

- Syndroma canalis carpi
- Syndrom kubitálního tunelu
- Syndroma canalis Guyoni
- Vzácnější úžinové syndromy
- Syndromy chronické komprese (entrapment) nervů, nádory periferních nervů
- Profesionální poškození periferních nervů

### Použitá literatura

- SAMEŠ, M, et al. *Neurochirurgie*. 1. vydání. Praha : Jessenius Maxdorf, 2005. 127 s. s. 33–34. ISBN 80-7345-072-0.