

Prinzmetalova angina pectoris

Prinzmetalova angina pectoris (variantní AP, vazospastická AP, angina pectoris inversa) je specifickým typem anginy pectoris.

- Vzniká v důsledku **spazmu** epikardiální koronární cévy (spazmus může současně postihnout dvě i více koronárních cév).
- Na EKG pozorujeme **přechodnou elevaci ST úseku**.

Poprvé byla popsána v roce 1959 americkým kardiologem Myronem Prinzmetalem.^[1]

Etiopatogeneze

Vazokonstrikční podnět (histamin, serotonin, ergonovin, acetylcholin, noradrenalin, pH krve) + lokální hyperreaktivita koronárních tepen na vazokonstrikční podnět → spazmus epikardiální koronární tepny.^{[2][3]}

Většina koronárních spasmů se klinicky manifestuje stenokardiemi a spontánně odeznívá. Dále trvající spazmy však mohou vyústit až v infarkt myokardu, arytmii nebo náhlou srdeční smrt.^[3]

Klinické příznaky

Typickým příznakem jsou **stenokardie**. Jejich výskyt bývá často signifikantně vyšší v závislosti na počasí a ročním období; častější jsou na podzim a v zimě za sychravého počasí. Prinzmetalova AP může dále vyvolávat celou řadu **arytmií** (od AV blokády až po fibrilaci komor).^[3]

Diagnostika^{[2][3]}

- Prinzmetalova AP **není** vázaná na fyzickou aktivitu. Stenokardie se dostavují **nejčastěji v noci** (medián jsou 4 hodiny ráno).
- Během epizody stenokardie pozorujeme na EKG **elevaci ST** (popř. depresi ST, inverzi či pseudonormalizaci vlny T). K zachycení ST elevace lze využít **Holterův monitoring**.
- **Provokační testy**: provokace acetylcholinem, metacholinem, methylergonovinem; provokace cvičením, chladem, hyperventilací (hyperventilační echokardiografie – pacienta během echokardiografie necháme hyperventilovat, což může iniciovat koronární spazmus, jenž se následně projeví poruchou kinetiky ischemické oblasti myokardu).

Při negativním koronarografickém vyšetření postačuje k diagnostice Prinzmetalovy AP záchyt ST elevace během záchvatu.

Léčba

Farmakologická terapie je podobná jako u klasické AP. Antiagregační terapie je sporná.

- **Zdravý životní styl + eliminace provokujících faktorů** (kouření, alkohol, kokain, emoční stres, hyperventilace, hypomagnezémie, prudké ochlazení).
- **Farmakoterapie** (blokátory vápníkových kanálů, nitráty, α -blokátory).
- **Intrakoronární stenting**.
- **Sympatektomie** (u rezistentních pacientů).

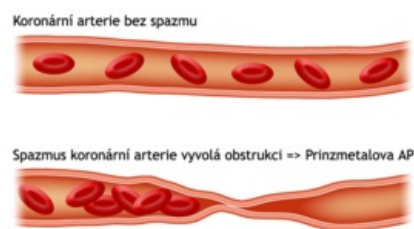
⚠ **Betablokátory jsou kontraindikovány, protože zvyšují riziko spasmů.**

Odkazy

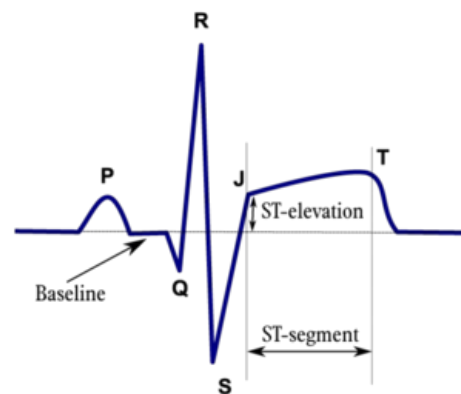
Související články

- Angina pectoris
- Náhlá srdeční smrt
- Infarkt myokardu

PRINZMETALOVA ANGINA PECTORIS



Prinzmetalova AP



How to measure ST elevation?

ST elevaci měříme v tzv. J-bodě

- Kardiotonika

Reference

1. PRINZMETAL, M, R KENNAMER a R MERLISS, et al. Angina pectoris. I. A variant form of angina pectoris; preliminary report. *Am J Med* [online]. 1959, vol. 27, s. 375-88, dostupné také z <<https://www.ncbi.nlm.nih.gov/pubmed/14434946>>. ISSN 0002-9343.
2. FEDORCO, Marián, et al. Variantní (Prinzmetalova) angina jako méně častá příčina kardiální synkopy. *Cor et Vasa*. 2008, roč. 50, vol. 9, s. 348-351, ISSN 1803-7712.
3. SKÁLA, T., et al. Maligní arytmie u pacienta s variantní (Prinzmetalovou) anginou pectoris. *Vnitř Lék*. 2007, roč. 53, vol. 6, s. 724-728, ISSN 0042-773X.

Použitá literatura

- ASCHERMANN, Michael, et al. *Kardiologie*. 1. vydání. Praha : Galén, 2004. sv. 2. s. 1183-1185. ISBN 80-7262-290-0.
- VOKURKA, Martin a Jan HUGO. *Velký lékařský slovník*. 8. vydání. Praha : Maxdorf, 2009. 1143 s. ISBN 978-80-7345-166-0.