

Procvičování: Modelový chorobopis (pediatrie)

Pacient

Š. je 3 měsíce starý kojenec, který byl přijat 47.20.1848 na doporučení praktického lékaře pro děti a dorost s dušností a výrazným poslechovým nálezem odpovídajícím obliterující bronchitidě.

Nynější onemocnění

V úterý 12. 10. se objevil kašel, 14. 10. se přidala i sekrece z nosu. Proto byl 14. 10. vyšetřen praktickým lékařem pro děti a dorost. Ten nenalezl hrubší patologii a diagnostikoval „rýmu“, doporučil odsávání hlenu z nosu s další kontrolou v úterý 18. 10. O víkendu se stav Š. zhoršil, odsávání hlenu nepřinášelo úlevu – matka uvádí, že „chrčel i dole“. Š. byl unavený, v pondělí už neměl sílu ani pít. Proto matka navštívila praktického lékaře již v pondělí 17. 10. a ten ji po vyšetření odeslal s Š. k hospitalizaci. Horečky matka neguje.

Anamnéza

Rodinná anamnéza

Matce i otci je 29 let, oba jsou zdraví. Starší sestře jsou 3 roky, je zdravá. Výskyt kardiovaskulárních onemocnění, tedy hypertenze, infarktu myokardu a cévní mozkové příhody matka neguje a to i v širší rodině. Š. prababička měla ve vyšším věku diabetes mellitus druhého typu. Vysoce pozitivní je rodinná anamnéza pro nádorová onemocnění. Nádor prsu měla Š. prababička z matčiny strany v šedesáti letech, Š. babička z matčiny strany v padesátišesti letech a teta – sestra Š. babičky z matčiny strany – ve čtyřiceti letech. Babička z matčiny strany je alergická na penicilin, Š. matka a její bratr jsou prý vedeni jako alergici a to i navzdory tomu, že se alergie nikdy neprokázala. Bratr Š. matky dokonce jednou užíval penicilin a alergická reakce se u něj neobjevila.

Osobní anamnéza

Š. je dítě z druhé fyziologické gravidity. Předchozí gravidita, taktéž fyziologická, proběhla bez komplikací. Předchozí potraty nebo gynekologické komplikace matka neguje. V 16. týdnu gravidity byla zjištěna vyšší hladina hCG, následná amniocentéza však žádnou patologii neprokázala. Dále těhotenství probíhalo bez komplikací. Porod proběhl v termínu, v poloze hlavičkou. Poporodní adaptace byla dobrá, Apgar skóre (anamnesticky od matky) 10/10. Porodní váha byla 3600 g, délka 49 cm. Š. byl očkován proti TBC, dosud se mu ale nezhojila jizva, takže další očkování zatím neproběhlo. Z porodnice byl propuštěn 6. den. Preventivně dostává *Kanavit* a *Vigantol*. Zhruba tři týdny po porodu přetrvával zánět spojivek projevující se zarudlými spojivkami a s hnisavou sekrecí. Matka si pro jistotu pořídila elektronickou chůvu Nany, první týden prý hlásila potíže („pípala“) jednou za den, potom jednou týdně. Poslední dobou, zhruba 3 týdny, již elektronická chůva dechové obtíže nesignalizuje.

Š. je plně kojený, pije obvykle 12 x denně, matka neguje průjmy nebo zácpy. Matka měla 2 x retenci mléka.

Š. se nesetkal s žádnou infekční chorobou, nikdo z rodiny v poslední době nepřicestoval z epidemiologicky rizikové oblasti.

Sociální anamnéza

Š. žije v úplné rodině s rodiči a s tříletou sestrou, bydlí v bytě ve velkém městě. Matka je na mateřské dovolené, dříve pracovala na administrativně-obchodní pozici. Otec pracuje jako administrativně-tvůrčí pracovník. Otec je lehký kuřák, v bytě však nekouří. V domácnosti nechovají žádná potenciálně alergenní zvířata, pouze rybičky.

Stav při příjmu (47.20.)

Nynější onemocnění

Od 44.20. rýma, vyšetřen DS, dop. odsávání, NS s mořskou solí, během víkendu 45.46.20. rýma, kašel, pil normálně. Dnes ráno pít odmítal, zhoršilo se dýchání, sípal, vyšetřen na DS, odtud odeslán k hospitalizaci pro obstruktivní bronchitidu.

Objektivní nález

Eutrofický, dušný, zatahuje jugulum i podžebří, prodloužené exspirium, zahleněný. Hydratace a prokrvení v normě, akra teplá, kůže čistá. VF 1 x 2 cm, v úrovni, bez pulzace, spojivky klidné, nos se seromukózní sekrecí, uši bez sekrece. Hrdlo prosáklé, tonzily bez obsahu, submandibulární uzliny nezvětšeny. Dýchání drsnější s pískoty a vrzoty bilaterálně, DF 32/min., AS pravidelná, ozvy 2 ohraničené, TF 130/min. Břicho měkké, prohmatné, bez rezistence. Meningeální. Genitál dětský, chlapecký, testes *in situ*. Na ambulanci odsáto větší množství vazkého hlenu z úst i z nosu. Tělesná teplota 36 °C.

Laboratorní nález

analyt	hodnota	norma
pH	7,38	7,34–7,49
pCO ₂ [kPa]	5,2	3,51–5,48
pO ₂ [kPa]	8,1	9,5–14,0
Na ⁺ [mmol/l]	136	137–146
K ⁺ [mmol/l]	6,3	4,0–6,2
Ca ²⁺ [mmol/l]	1,3	0,95–1,5
glukóza [mmol/l]	4,8	3,33–5,83
laktát [mmol/l]	4,4	0,56–2,26
hematokrit [%]	30	35
Ca ²⁺ (7,4) [mmol/l]	1,29	0,95–1,5
HCO ₃ ⁻ [mmol/l]	23,1	19–24
TCO ₂ [?]	24,3	
SO ₂ [%]	90	92–98
BE [mmol/l]	–2,0	–6,6–0,2
THBc [g/l]	99	115
CRP [mg/l]	< 8	

Je přítomna hypoxie a normokapnie. Natrium je na dolní hranici normy, kalium je na horní hranici normy, laktát je zvýšený, hematokrit je snížený, saturace je snižena. Nález odpovídá počínající parciální respirační insuficienci. Nedostatek kyslíku pro metabolismus vede k nárůstu sérového laktátu. Nitrobuněčný deficit kyslíku, a tím i energie, může být zodpovědný i za únik kalia z buněk a tím mírnou hyperkalémií.

Status praesens

Š. je tříměsíční kojenec, na první pohled se jeví zdravý. Při delším pozorování se opakuje usilovný kašel. Š. je 57 cm vysoký, váží 5310 g, obvod hlavičky má 41 cm. Poměrem výšky a váhy je na 75. percentilu. Tepovou frekvenci má 130 tepů/minutu, dechovou frekvenci má 30 dechů za minutu, teplotu 36,7 °C.

Kůže je růžová, dobře prokrvená, v okcipitální a v křížové krajině se nachází červenofialová skvrna o rozměrech několik centimetrů. Podle anamnesticky (od matky) získaného vyjádření praktické lékařky jde o afekci, která časem sama zmizí. Ve vlasaté části hlavy se kůže lehce šupí.

Hlava je normocefalická, velká fontanela 2 × 1,5 cm je v úrovni lebky, záhlaví je pevné. Preaurikulární, retroaurikulární, submandibulární, submentální, okcipitální ani nuchální lymfatické uzliny nejsou hmatné.

Oční štěrbiny jsou symetrické, spojivky růžové, skléry bledé. Zornice jsou izokorické, přímá i nepřímá fotoreakce je výbavná. Bulby jsou volně pohyblivé, Š. sleduje pohybující se předmět, na chvíli fixuje.

Uši jsou v normální konfiguraci, není patrná sekrece ze zevního zvukovodu.

Z **nosu** mírná seromucinózní exsudace.

Rty jsou růžové, **jazyk** je vlhký a nepovleký. **Sliznice dutiny ústní** je bez patrných eflorescencí. **Dentice** není prořezaná. **Hrdlo** je klidné.

Krk je symetrický, má typickou kojeneckou konfiguraci. Štítná žláza není hmatná. Náplň krčních žil nelze hodnotit.

Hrudník je symetrický, bez vyklenutí či vpáčení. Dýchání je puerilní, dechová frekvence je 30 dechů za minutu. Akce srdeční je pravidelná, slyšitelné jsou dvě ohraničené ozvy, tepová frekvence je 130 tepů za minutu.

Břicho je v niveau, bez patrných abnormalit. Dýchací vlna se volně šíří do třísel. Poklep je diferencovaně bubínkový. Šetrná palpce je nebolestivá, bez hmatných rezistencí. Auskultačně je dobře slyšitelná peristaltika.

Genitál je chlapecký, močová trubice ústí na glandu, testes jsou sestouplá.

V poloze na zádech se čile pohybuje, hlavu drží ve střední čáře, spontánně jí otáčí na obě strany. Snaží se otáčet na bříško, ale zatím se mu to nedaří. Prsty drží převážně flektované, horní i dolní končetiny má ve flekčním postavení. Hraje si s rukama. Usmívá se. Při tahu do sedu drží hlavičku v prodloužení trupu, nožičky má flektovány. V sedu udrží hlavičku. V poloze na břiše zvedá hlavičku do 40° až 50°. Při postavení na podložku se staví na špičky, neudrží váhu těla.

Meningeální příznaky nejsou patrné, Babinského reflex není výbavný, Moroův reflex není výbavný.

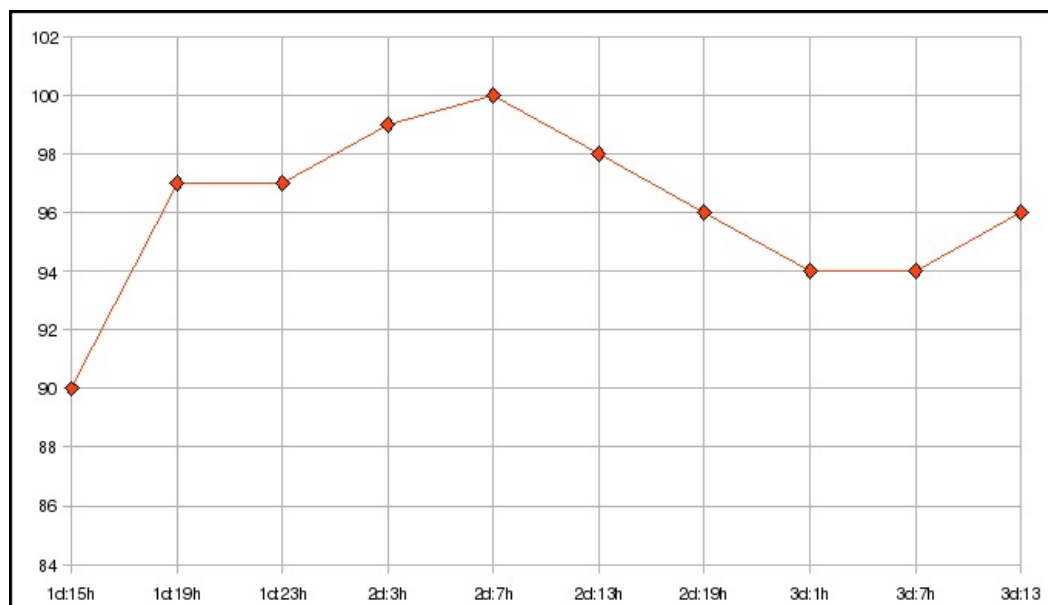
Objevuje se suchý až křečovitý kašel.

Vývoj hmotnosti

den	47.20.	48.20.	49.20.
hmotnost [g]	5290	5310	5310

Nižší váhu 47.20. může vysvětlit to, že Š. pro dušnost odmítal pít. Po úpravě stavu došlo k rychlé nápravě.

Vývoj saturace



Na začátku je zachycena snížená saturace, díky adekvátní terapii se již od 47.20. od 19:00 pohybuje v referenčním rozmezí.

Diagnóza

Obliterující bronchitida

Pro svědčí:

- prodloužené expirium,
- difúzní pískoty a vrzoty,
- zatahování jugula a podžebří,
- parciální respirační insuficience,
- jen lehce zvýšené CRP.

Diferenciální diagnostika

Akutní bronchiolitida

Pro svědčí:

- výrazný kašel,
- seromucinózní rýma,
- prodloužené expirium,
- dyspnoe,
- jen lehce zvýšené CRP.

Proti svědčí:

- při příjmu nejsou popsány chropy velkých bublin,
- dyspnoe.

Akutní bronchitida

Pro svědčí:

- výrazný kašel,
- slyšitelné vrzoty.

Proti svědčí:

- při příjmu nejsou popsány chropy velkých bublin,
- dušnost.

Akutní subglotická laryngitida

Pro svědčí:

- kašel v záchvatech.

Proti svědčí:

- kašel nemá štěkavý charakter,
- není inspirační stridor,
- je prodloužená expirace.

Akutní rinitida

Pro svědčí:

- sekrece z nosu.

Proti svědčí:

- nález na plicích,
- prodloužené expirium.

Cizí těleso v horních dýchacích cestách

Pro svědčí:

- kašel,
- dušnost,
- pískoty a vrzoty.

Proti svědčí:

- pískoty a vrzoty jsou bilaterální a nad celými plicními poli,
- relativně pozvolný rozvoj příznaků.

Aspirace při gastroezofageálním refluxu

Pro svědčí:

- kašel,
- dušnost,
- pískoty a vrzoty.

Proti svědčí:

- dobré prospívání,
- zlepšení po bronchodilatační léčbě.

Doporučené vyšetření při diagnostických pochybnostech:

- sonografie naplněného žaludku.

Bronchomalacie

Pro svědčí:

- klinický obraz.

Proti svědčí:

- negativní osobní anamnéza,
- dobré prospívání.

Cysta mediastina

Pro svědčí:

- klinický obraz.

Proti svědčí:

- negativní osobní anamnéza,
- dobré prospívání.

Inhalační bronchopneumonie

Pro svědčí:

- klinický obraz.

Proti svědčí:

- negativní anamnéza,
- malá pravděpodobnost kontaktu s dráždivou látkou.

Intersticiální plicní proces

Pro svědčí:

- kašel,
- dušnost.

Proti svědčí:

- náhlý vznik,
- nízký věk,
- sputum bez příměsi krve,
- auskultační nález na plicích.

Pneumonie

Proti svědčí:

- poslechový nález.

Srdeční vada

Pro svědčí:

- kašel,
- dušnost.

Proti svědčí:

- expirační dušnost,
- poslechový nález,
- náhlý vznik při negativní osobní anamnéze.

Stenóza trachey

Pro svědčí:

- prodloužené expirium.

Proti svědčí:

- náhlý vznik při negativní osobní anamnéze.

Tracheoezofageální píštěl

Pro svědčí:

- kašel,
- dušnost,
- částečně poslechový nález.

Proti svědčí:

- náhlý vznik při negativní osobní anamnéze.

Tracheomalacie

Pro svědčí:

- expirační dušnost.

Proti svědčí:

- náhlý vznik při negativní osobní anamnéze.

Doporučení

Při přijetí by měl být aplikován kyslík, zejm. po zjištění nízké saturace. Mechanické odsávání s sekretu z nosu a z úst by mělo zabránit případné aspiraci a především usnadnit dýchání nosem. Základem farmakoterapie by mělo být inhalační podání bronchodilatancií (β_2 mimetik, např. salbutamolu). V případě recidivy by bylo vhodné pátrat po vyvolávající příčině, např. po gastroezofageálním refluxu nebo po expozici iritující látkou.

Odkazy

Použitá literatura

- DLASK, K., J. BALÁČKOVÁ a D. BLAŽEK. Obstrukce dolních dýchacích cest. *Pediatr. pro praxi*. 2004, vol. 2, s. 80-82, ISSN 1803-5264.
- FAIT, M.. Dušení při postižení v oblasti horních dýchacích cest u dětí. *Pediatr. pro praxi*. 2004, vol. 1, s. 25-30, ISSN 1803-5264.
- HRODEK, O. a J. VAVŘINEC, et al. *Pediatric*. 1. vydání. 2002. ISBN 80-7262-178-5.
- KOPŘIVA, F.. Diagnostika a léčba bronchitidy u dětí. *Pediatr. pro praxi*. 2007, vol. 2, s. 106-108, ISSN 1803-5264.
- LEBL, J., K. PROVAZNÍK a L. HEJCMANOVÁ, et al. *Preklinická pediatrie*. 2. vydání. 2007. ISBN 978-80-246-1321-5.
- VYHNÁNKOVÁ, L.. Záněty horních cest dýchacích, rýma. *Pediatr. pro praxi*. 2006, vol. 5, s. 258-263, ISSN 1803-5264.

pozn.: osobní i časové údaje jsou záměrně zkresleny, časová souslednost je však zachována. Matka pacienta se zveřejněním chorobopisu v této formě souhlasila.