

Psoriáza

Psoriáza (z řeckého *ψώρα* svrab, prašivina, svědění) neboli **lupénka** je neinfekční zánětlivé autoimunitní onemocnění kůže. Má chronický průběh a sklon k recidivám. Nejčastějším projevem je odlupování pokožky, neboť ta se obměňuje až sedmkrát častěji než normálně. Etiologie je nejasná, určitou roli zřejmě hrají dědičné predispozice (až u 30 % nemocných). Postižena jsou asi 2% populace^[1], muži a ženy jsou postiženi stejně. Nemoc začíná většinou mezi desátým a třicátým rokem života, neobvyklá u dětí do 8 let. Obtíže jsou horší na jaře a na podzim.

Rizikové faktory

- infekce – psoriasis guttata navazující na streptokokovou angínu
- léky – β-blokátory, lithium nebo antimalarika zhoršují lupénku
- psychologický stres – stejný vliv jako u jiných chronických kožních obtíží
- kouření, alkohol, rafinovaný cukr

Jiné faktory vývoj lupénky i zlepšují, jedná se například o vystavení se Slunci, ale u 6 % nemocných došlo i ke zhoršení výsevu.^[zdroj?]

Patogeneze

Epidermis je ztlustělá, keratinocyty obsahují jádra, chybí granulární vrstva a keratin v rohovité vrstvě je uvolněný. Stratum corneum je infiltrováno polymorfonukleáry, které tvoří mikroabscesy. Dochází k rozšíření kapilár a hromadění T lymfocytů.

Klinický obraz

Psoriáza má mnoho forem od mírné až po život ohrožující. Vzhled se liší od klasického postižení loktů a kolen až k akutní generalizované pustulární formě. Nejčastěji postihuje velké klouby a extensorové strany končetin, skalp (u některých pacientů jediný projev), nehty, ale může se objevit v kterékoliv lokalizaci.

- Nejprve plochá červená papulka krytá stříbřitě lesklými šupinkami, po poškrábání papulky tyto šupinky odskakují jako šupinky vosku (fenomén voskové kapky);
- **Auspitzův fenomén** – při razantnější traumatizaci ložiska dochází k narušení kapilár, které zasahují patologicky vysoko do epidermis, objevuje se tak tečkovité krvácení;
- **Koebnerův fenomén** – v místě předchozí traumatizace se objeví psoriatické projevy.

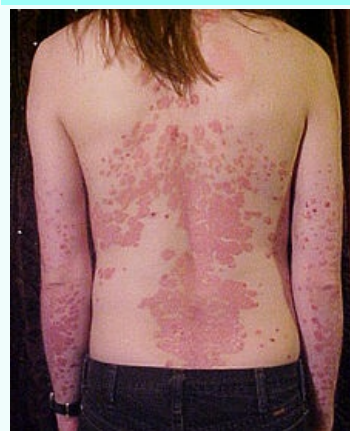Formy psoriázy

1. **Akutně exantematická forma** – u mladších jedinců předchází příznaky psoriázy většinou angína nebo viróza, poté výsev papulek;
2. **Psoriasis punctata** – výsev velmi malých papulek;
3. **Psoriasis guttata** – papulky velikosti kapky;
4. **Psoriasis nummularis** – velké papuly, až 1 cm v průměru;
5. **Chronicky stacionární forma** – predilekční místa papulek jsou na loktech, kolenou a v lumbosakrální krajině (místa více mechanicky namáhaná), mohou se ale objevit i na jiných místech (ve kšticích, na dlaních a

Lupénka

Psoriasis

Psoriasis



Psoriáza na zádech

Klasifikace a odkazy

MKN	L40 (https://mkn10.uzis.cz/prohlizec/L40)
MeSH ID	D011565 (https://www.medvik.cz/bmc/link.do?id=D011565)1943419
OMIM	614204 (https://omim.org/entry/614204)
MedlinePlus	000434 (https://medlineplus.gov/ency/article/000434.htm)
Medscape	1943419 (https://emedicine.medscape.com/article/1943419-overview)

plantách, pod nehty nebo ve velkých kožních řasách), papulky mají stejný charakter jako u akutní formy, postupně se ale zvětšují, splývají a vytvářejí až geografické konfigurace, stav může vyústit v psoriatickou erythrodermii;

6. **Psoriasis pustulosa;**

7. **Barber** – omezena na dlaně a planty, u žen středního věku;

8. **Zumbusch** – generalizovaná forma, závažné celkové příznaky, může vyústit v erythrodermii;

9. **Psoriasis arthropathica** – současné závažné postižení drobných kloubů.

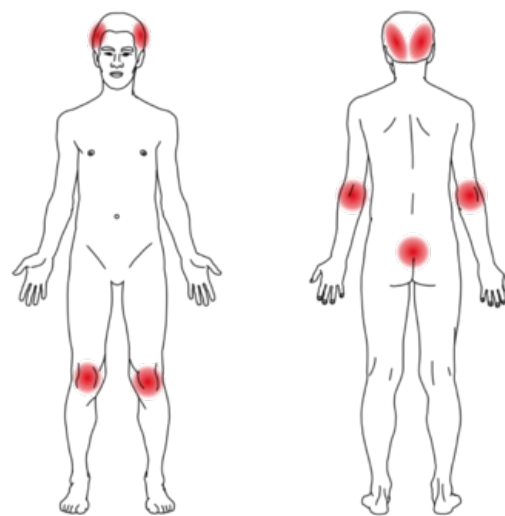
10. **Psoriasis flexuralis** – postižení axily, submammárních oblastí, třísel, pupek, častější ve stáří;

11. Postižení nehtů – u 25–50 % pacientů, dolíčkování nehtů, onycholýza, olejovité skvrny, hyperkeratoza nehtového lůžka, častěji na DK

Terapie

Toto zánětlivé, relabující až chronické onemocnění vyžaduje dlouhodobou léčbu, která by měla být zvolena individuálně v závislosti na typu psoriázy, rozsahu postižení, věku pacienta a sociálním zázemí.

- mírná až středně závažná forma – analoga vit. D, topické steroidy, dehtové preparáty, tazaroten, UVB
- těžké formy – UVB / PUVA, methotrexát, cyklosporin, biologická léčba
- postižení obličeje, flexur – topické steroidní preparáty, tacalcitol
- psor. Barber – silné topické steroidy, Acitretin, PUVA
- generalizovaná (<https://lekarodporuca.sk/generalizovana-pustularna-psoriaza/gpp-tipy-pre-zivot-s-ochorenim>) pustulární forma a erythrodermie – Acitretin, methotrexát, cyklosporin, biologická léčba



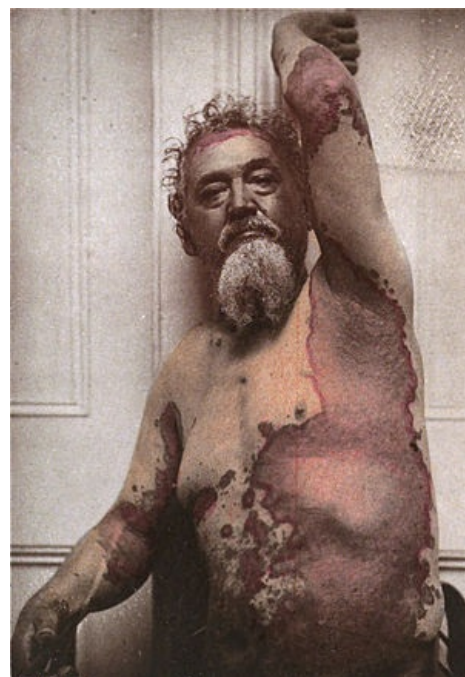
Predilekční lokalizace Psoriasis vulgaris

Analoga vit. D

- **kalcipotriol, takalcitol, kalcitriol** – inhibují buň. proliferaci, stimulují diferenciaci keratocytů, dobře snášeny, nesmrdí, nebarví, není riziko atrofie kůže
 - nežádoucí účinky: lokální iritace kůže, hyperkalcémie u vysokých dávek, kalcipotriol není vhodný na obličej a skalp

Topické steroidy

- **hydrokortison 1%, hydrokortison-butyát 0,1%, triamcinolon** – slabé, středně účinné
- **bethamethason, mometason, methylprednisolon-aceponát, flutikason** – silně účinné
- **klobetasol** – velmi silné
 - jednoduché na použití, nebarví, není iritace. Problém je v atrofii kůže při dlouhodobém užívání. Silné preparáty by se neměly aplikovat na obličej.
 - existují kombinované přípravky steroid + vit. D analog (*Daivobet*)



Difusní psoriáza

Dehtové preparáty

Efekt pravděpodobně inhibicí DNA syntézy. Problémem je, že zapáchá a barví oblečení. Použití především u hospitalizovaných pacientů, v kombinaci s UVB.

Anthralin

Látka s antimitotickým efektem, má iritační vliv na zdravou kůži, nesmí se aplikovat na obličej a genitál, barví kůži, vlasy, povlečení, sanitární vybavení. Většinou použití u hospitalizovaných pacientů, aplikace se vzrůstající koncentrací (od 0,1–2%), okolní kůže musí být chráněna vazelinou.

Keratolytika

- **5% kys. salicylová** – na hyperkeratózu dlaní a plosek nohou
- **3% kys. salicylová** – do kštic, v kombinaci s dehtovým šamponem (*Polytar*)

Systémová léčba

- **methotrexát** – u těžkého postižení nebo forem rezistentních na topickou terapii, u artropatie. Dávkování 1x

týdně 7,5–15 mg. Kontraindikace a nežádoucí účinky jako při jiném užití methotrexátu.

- **acitretin** – derivát vit. A, u pustulózní psoriázy, ztenčení hyperkeratotických lézí. Dobrý v kombinaci s UVB – PUVA.
 - nežádoucí účinky: suchost sliznic, svědění a olupování kůže, hyperostosis, hyperlipidemie, poškození jater, teratogenní.
- **cyklosporin** – u těžkých forem, inhibuje T-lymfocyty a produkci IL-2. Nutná kontrola krevního tlaku a renálních funkcí, zvýšené riziko vzniku karcinomu nebo lymfomu. Není vhodný ke kombinaci s UV.
- **hydroxyurea** – imunosupresivum, neovlivňuje jaterní funkce, ale riziko útlumu kostní dřeně.

Odkazy

Související články

- Psoriatická artritida
- Erytrodermie

Použitá literatura

- ŠTORK, Jiří, et al. *Dermatovenerologie*. 1. vydání. Praha : Galén, Karolinum, 2008. 502 s. ISBN 978-80-7262-371-6.
- GAWKRODGER, David a Michael ARDERN-JONES. *Dermatology : An Illustrated Colour Text*. - vydání. Elsevier, 2021. 184 s. ISBN 9780702079962.
- Lekarodporuca: Generalizovana-pustulozna-psoriaza/gpp-tipy-pre-zivot-s-ochorenim. [online]. [04.03.2024]. <https://lekarodporuca.sk/generalizovana-pustulozna-psoriaza/gpp-tipy-pre-zivot-s-ochorenim>

1. <https://www.ncbi.nlm.nih.gov/pmc/articles/PMC8716585/>