

Radionuklidová vyšetření ledvin

Radionuklidová vyšetření ledvin se zaměřují na hodnocení především **funkce** ledvin, obvykle na ně navazují další vyšetření vývodných cest močových. Podle sledovaných hodnot dělíme vyšetření na:

- **dynamickou scintigrafii** – diuretická nefrografie, hodnocení renovaskulární hypertenze,
- **statickou scintigrafii**.

Radiofarmaka

Volba radiofarmaka závisí na zvolené vyšetřovací metodě. Používají se látky značené ^{99m}Tc.

Radiofarmaka při dynamických metodách

Při **dynamické scintigrafii ledvin** se využívá značené **DTPA**, **EDTA** a **MAG3**. Využívá se typické cesty jejich exkrece ledvinami pro sledování jednotlivých funkčních parametrů.

^{99m}Tc-DTPA (kys. diethylentriaminpentaoctová) prochází glomerulární membránou a je filtrována do primární moči. K tubulární sekreci v dalších částech nefronu nedochází. Lze ji tedy výborně využít ke sledování glomerulární filtrace.

^{99m}Tc-MAG3 (merkaptacetyltryglycin) se naopak do moči dostává pouze aktivní sekrecí v tubulech a informuje o funkčním stavu tubulů.

⁵¹Cr-EDTA (kys. ethylendiaminotetraoctová) se značí chromem kvůli zabránění překrývání signálů z jiných radiofarmak při provádění vyšetření renální clearance a jiného vyšetření.

Radiofarmaka při statických metodách

Při statických vyšetřeních se využívá látek, které jsou vychytávány ledvinným parenchymem, ale nepřestupují do moči. Nejčastěji používaná je **DMSA**.

^{99m}Tc-DMSA (kys. dimerkaptojantarová) se hromadí v buňkách tubulů.

Dynamické metody

Sledují pohyb radiofarmaka v jednotlivých částech ledviny (cévy → parenchym → vývodný systém). Často se využívají u pacientů s transplantovanými ledvinami pro sledování jejich funkce. Nevyžadují totiž podání kontrastních látek, které jsou nefrotoxické.

Stanovení clearance radiofarmaka

Starší metody s kontinuálním podáváním radiofarmaka infuzí se již dnes neprovádějí.

Vyšetření **vzorkovou metodou** nevyžaduje sběr moči. Je ale nutno vybrat radiofarmakum, které se nevychytává nikde v těle, není metabolizováno a vylučuje se pouze ledvinami. Clearance se stanovuje po jednorázovém podání radiofarmaka a odběrem vzorků krve. Sledujeme **úbytek aktivity radiofarmaka v plazmě**. Je ovšem nutné počítat s přestupem radiofarmaka do extracelulární tekutiny. Tento fakt kompenzuji výpočetní vzorce. Výhodou je možnost kombinace s **dynamickými metodami**. Výsledek nás informuje jednak o **funkčním stavu ledvin**, jednak o **množství plazmy (krve), které jimi proteklo**.

Dynamická scintigrafie ledvin

Scintilační kamerou sledujeme oboustranně oblasti ledvin. Hodnotíme změny aktivity v těchto místech, které odpovídají průtoku a případnému hromadění radiofarmak močovým systémem. Vyšetření začíná i.v. aplikací radiofarmaka. V desetisekundových intervalech sledujeme rozložení aktivity nad ledvinami po dobu 30 minut. Nehodnotíme pouze ledviny samotné, ale i kalicho-pánvičkový systém.

Prostým morfologickým vzhledem scintigramu hodnotíme tvar a uložení ledvin.

Nefrografické křivky zachycují změny aktivity v závislosti na čase. Pro každou ledvinu se zaznamenávají zvlášť. Jejich celkový tvar, strmost průběhu a dosažená maxima vypovídají o jednotlivých fázích průchodu radiofarmaka ledvinou. Křivka je rozdělena na tři fáze:

1. **perfuzní** – sledujeme prokrvení ledvin,
2. **funkční** – vypovídá o stavu funkce,
3. **odtoková** (exkreční, drenážní) – odtok moči z ledvin.

Zpomalení nástupu vrcholu, případně pokles aktivity v jednotlivých fázích poukazuje na poškození dané části ledviny.

Diuretická nefrografie

Tato metoda slouží k odlišení hydronefrózy od jiných stavů, u kterých dochází k dilataci kalicho-pánvičkového systému. Vyšetření se provádí obdobně jako předchozí, ale spolu s radiofarmakem je podáno i diuretikum. Pokud se křivka ani pak nezmění, je diagnóza hydronefrózy potvrzena.

Diagnostika renovaskulární hypertenze

Při hypertenzi, způsobené nedostatečnou perfuzí ledvin z důvodu stenózy renální tepny, je výrazně aktivovaný RAAS. Tím dochází k zadržování vody a sodíku v těle, ledviny, byť jinak zdravé, nemohou plnit svou funkci.

Vyšetření se provádí jako běžná dynamická scintigrafie ledvin, před začátkem vyšetření se podají ACEI. Pokud dojde ke zvýšení perfuze ledviny, je diagnóza renovaskulární hypertenze potvrzena.

Statické metody

Sledují zachyt radiofarmaka ve tkáni ledvin. Je možné provádět jak planární scintigrafii, tak SPECT. V případě podezření na nádorový proces v ledvinách využíváme PET s ^{18}F -FDG. Důležité je **porovnání** ledvin a jejich rozdíly.

Planární scintigrafie je, vzhledem ke své jednoduchosti, základním statickým vyšetřením v nukleární nefrologii. Její rozlišení ale není tak dobré, jako u SPECT. Lze ji použít ke sledování polohy a tvaru ledviny. Případné výpadky (cysty, hematomy,...) nebo naopak „horká místa“ (angiomy) musí mít dostatečnou velikost.

SPECT má vysokou výpovědní hodnotu. Lze jím velmi dobře sledovat výpadky v sytění tkáně (cysty, infarkty, metastázy,...). Zvláště trojrozměrné rekonstrukce jsou velmi názorné.

PET se značenou FDG sleduje metabolickou aktivitu. Ta je v ledvinách i fyziologicky poměrně vysoká. Maligní nádory, ať už vychází přímo z renálního parenchymu, okolních struktur nebo se jedná o metastázy jsou ale mnohem metabolicky aktivnější a proto je lze snadno odhalit.

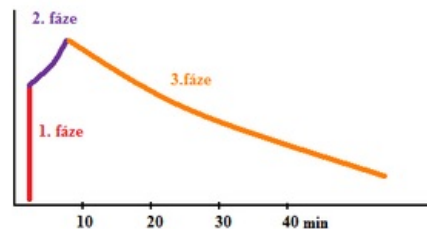
Odkazy

Související články

- Vyšetření funkce ledvin
- Vyšetření glomerulární filtrace
- Ledviny

Použitá literatura

- KUPKA, Karel, Jozef KUBINYI a Martin ŠÁMAL, et al. *Nukleární medicína*. 1. vydání. vydavatel, 2007. 185 s. ISBN 978-80-903584-9-2.



Fyziologická nefrografická křivka