

Rekonstrukce nosu

Nos je jednou z hlavních estetických dominant obličeje.

- ztráta nejčastěji odstraněním tumoru / úrazem
- snahou rekonstrukce: co nejmenší odlišnosti v barvě, textuře kůže a kontuře

Primární uzávěr

- u menších defektů, sutura bez napětí (podmínkou hojení jemnou jizvou + zachování kontury)

Kožní štěp

- kožní štěp v plné tloušťce z preaurikulární oblasti (případně oblast retroaurikulární či supraklavikulární)

Kompozitní chondrokutánní štěp v plné tloušťce ušního boltce

- vhodný k rekonstrukci defektu nosního křídla
- maximální velikost štěpu 2 x 1 cm

Místní laloky

- různé modifikace **transpozičních laloků**: např. dvojlalok, V-Y ostrůvkový lalok z nazolabiální rýhy, dorzální nazální lalok
- **laloky z čela** („indické“): přenos tk. potřebné k rekonstrukci na nos + odpojení laloku (s časovým odstupem několika týdnů), dárcovská oblast se uzavře primární suturou / kožním štěpem
- **frontotemporální + retroaurikulární laloky**: méně často, po přenesení tkáně do defektu se většina laloku vrací zpět na původní místo

Vzdálené laloky

- již jen historický význam má přenos stopkatého laloku na paži (Tagliacozzi 1597)
- volný přenos osteomyokutánního stopkatého laloku na a. dorsalis pedis

Tkáňový expandér

- jeho užití nenalezlo při rekonstrukci nosu většího uplatnění
- řešení povrchu vnitřní strany nosu: kožní štěp / reverzní ostrůvkový lalok z nazolabiální rýhy
- rekonstrukce skeletu nosu: chrupavka septa, chrupavčitý / kostní štěp ze žebra

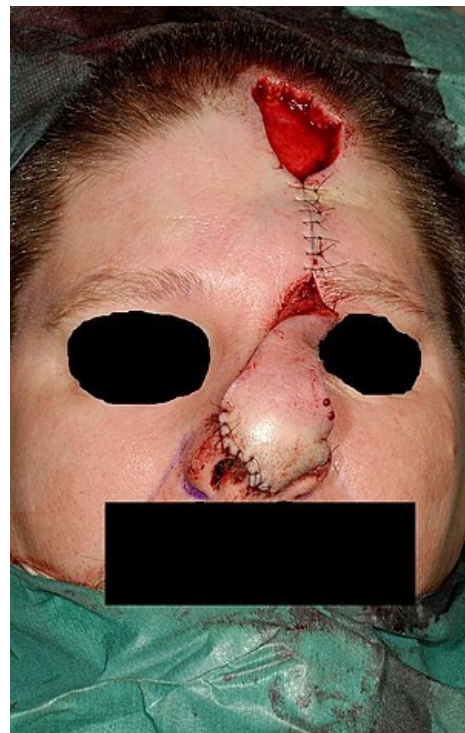
Odkazy

Související články

- Rekonstrukce horního rtu
- Rekonstrukce dolního rtu
- Rekonstrukce tváře
- Historie plastické chirurgie
- Poranění měkkých tkání obličeje

Použitá literatura

- MĚŠTÁK, Jan, et al. *Úvod do plastické chirurgie*. 1. vydání. Praha : Univerzita Karlova v Praze - Nakladatelství Karolinum, 2005. 125 s. ISBN 80-246-1150-3.



Výsledek po rekonstrukci nosu