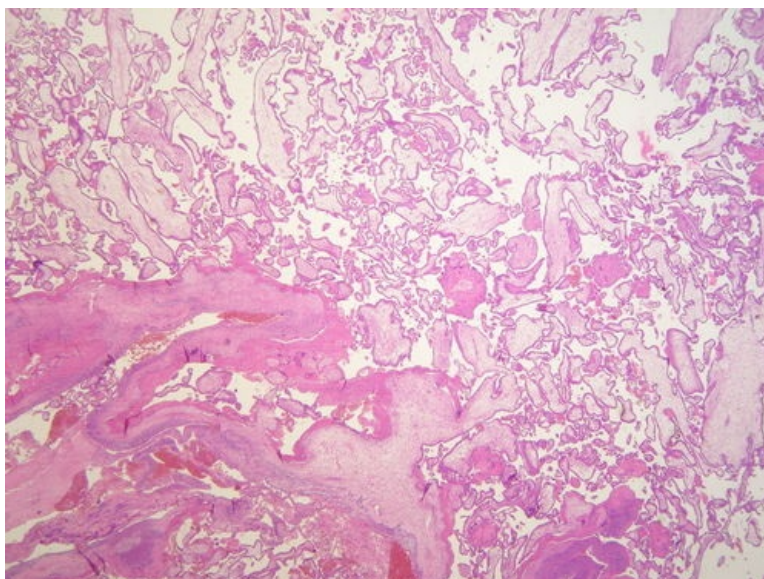
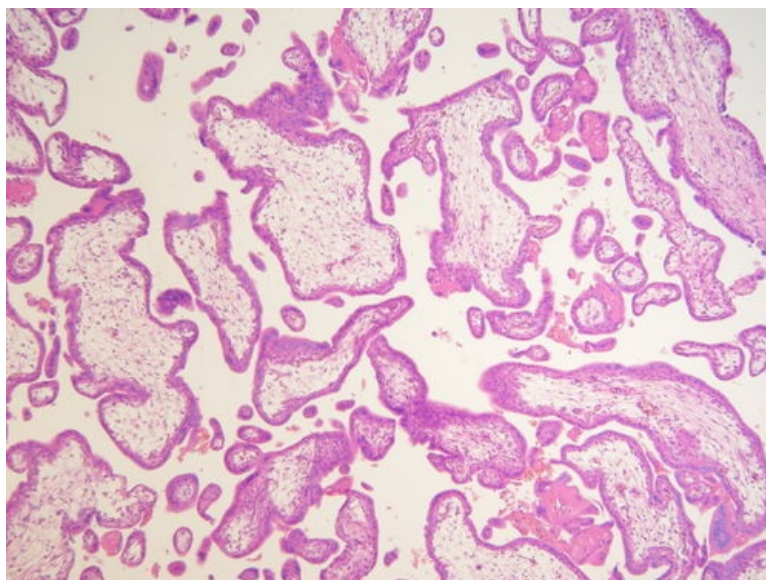


Residua post abortum (preparát)

Přehledné zobrazení



Zvětšení



Histologie

- [Podrobnější informace naleznete na stránce Placenta \(SFLT\).](#)
- [Podrobnější informace naleznete na stránce Plodové obaly \(SFLT\).](#)
- [Podrobnější informace naleznete na stránce Chorion frondosum \(SFLT\).](#)

Příčina

Příčinou je **nedostatečná evakuace** placentární tkáně či blan z dělohy během spontánního potratu.

Patogeneze

Plodové vejce je vypuzeno pomocí děložních stahů. Pokud je vypuzeno kompletně jedná se o tzv. **abortus completus**, zůstane-li retinována část placenty či plodových obalů jedná se o tzv. **abortus incompletus**.

Makroskopie

Mikroskopie

Mezi fragmenty deciduálně změněného endometria lze nalézt **placentární klky**. V centru klků je **myxoidní tkáň** a krevní kapiláry. Povrch tvoří trofoblast. V některých případech lze zastihnout zbytky plodového vejce.

Prognóza a komplikace

Neúplná eliminace placenty bývá příčinou krvácení. Je nutno provést kyretáž.

Odkazy

Související články

- Potrat

Externí odkazy

- (odkaz na konkrétní preparát ve virtuální databázi) Databáze (<http://www.patologie.info/vip/patologie.php>)

Reference

Použitá literatura

- POVÝŠIL, Ctibor, Ivo ŠTEINER a Jan BARTONÍČEK, et al. *Speciální patologie*. 2. vydání. Praha : Galén, 2007. 430 s. ISBN 978-807262-494-2.
- BRYCHTOVÁ, Svetlana a Alice HLOBILKOVÁ. *Histopatologický atlas*. 1. vydání. Praha : Grada, 2008. 112 s. ISBN 978-80-247-1650-3.