

Rohovkový vřed

Rohovkový vřed, *ulcus corneae*, začíná jako **defekt epitelu** (eroze) na povrchu rohovky a šířením povrchové eroze hlouběji (předs. m. Bowmani) do intersticiálního prostoru stroma corneae plošně i do hloubky.

Průběh onemocnění

Podaří-li se tento proces zastavit, zhojí se **jizvou** (lze činit pokusy o resorpci zánětu a prezenování jizvy, resp. jejímu minimalizování). Jizva, která zhoršuje průhlednost rohovky, je důsledkem zánětlivé **vaskularizace**. Vaskularizace zlepšuje podmínky pro defenzivní zánět (přísun krevních elementů a humorálních faktorů do původně bezcévné rohovky), ale v rámci reparativní fáze zánětu dojde k jizvení a tím **zhoršení průsvitnosti** rohovky.

Pokud je progres zánětu, resp. nápor destruuujících nox výraznější a obranyschopnost snižena nebo zpomalená, dojde k adhezi přední plochy duhovky (iris) k okrajům vředu (snechie). Může také dojít k situaci zvané *descemetokele*, kdy **přední komora prolubuje přes Descemetovu membránu**.

Šíří-li se vřed označujeme jak *ulcus corneae serpens* (plazivý) nebo *ulcus corneae rodens* (hlodavý). Případně podle etiologické domněnky jako akutní kolagenolytický vřed (spreadingové faktory bakterií: kolagenázy, hyaluronidázy, matrixové metaloproteinázy).

Nedojde-li ke zhojení, v tomto případě již méněcennou jizvou se ztratí zrak, Descemetova membrána praská a vytváří se **otvor** v rohovce, komunikace s komorovými prostory a dochází k **otevření cesty pro infekci** do prostor uvnitř oka, případně dále do CNS.

Etiologie

Traumatická nebo virová, resp. trauma léze vyvolaná virem (herpesvirus, adenovirus) otevírá cestu především bakteriální infekci, traumatická etiologie je zčásti konstitučně podpořena (entropium, distichiasa).

Diagnostika

Mj. fluoresceinový test, znázorní defekty předního epitelu rohovky.

Léčba

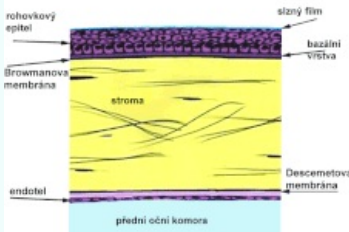
Antibiotika masivně lokálně i celkově, fluorochinolony + aminoglykosidy, ACC (N acetylcystein) a EDTA (edetan dvojsodný), oba vychytávají dvojmočné kationty, kofaktory matrixových metaloproteináz, lze doplnit targesinem (argentum diacetyltannicum albuminum, magistraliter – 2% roztok), případně vlastním sérem, deproteinovaným telecím sérem (Solcoseryl) a preparáty s kyselinou hyaluronovou.

Chirurgické léčení včetně aplikace rohovkových transplantátů a transplantátů např. z amnia.

Odkazy

Použitá literatura

- HORNOVÁ, Jara. *Oční propedeutika*. 1. vydání. Praha : Grada, 2011. 112 s. ISBN 978-80-247-2640-3.

Rohovkový vřed	
Corneal ulcer	
Ulcus corneae	
	
Stavba rohovky	
Rizikové faktory	deficience vitamínu A
Klasifikace a odkazy	
MKN	H16.0 (https://mkn10.uzis.cz/prohlizec/H16.0)
MeSH ID	D003320 (https://www.medvik.cz/bmc/link.do?id=D003320)
MedlinePlus	001032 (https://medlineplus.gov/ency/article/001032.htm)
Medscape	1195680 (https://emedicine.medscape.com/article/1195680-overview)