

# Ruptura šlachy m.supraspinatus

K **ruptuře šlachy m. supraspinatus** dochází nejčastěji při jejích degenerativních změnách, jimž předcházející projevy impingement syndromu.

## Klinické příznaky

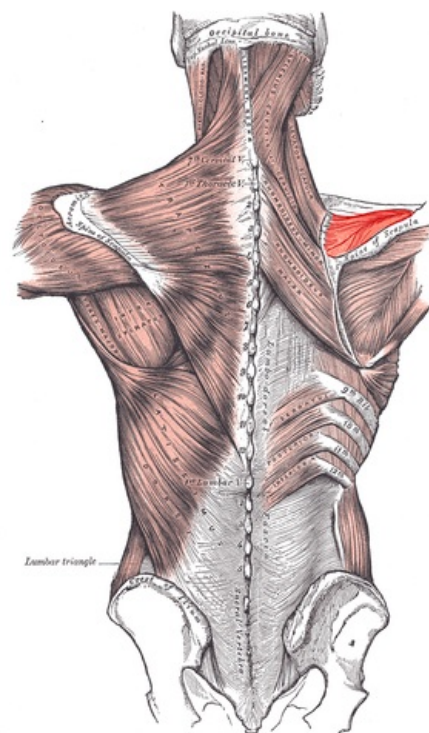
- **nemožnost** aktivní **elevace** paže mezi **60°-120°**;
- pasivní elevace je možná;
- pozitivní drop test;
- pozitivní Gerberův test.

## Diagnostika

- doplnění ultrazvuku a nukleární magnetické rezonance.

## Léčba

- **Konzervativní**
  - u *starších* pacientů;
  - ortéza, abdukční dlahy.
- **Operační**
  - u mladších a fyzicky aktivních pacientů;
  - *sutura* nebo *reinzerce*.



Musculus supraspinatus

## Odkazy

### Související články

- Svaly horní končetiny
- Zlomeniny hlavice humeru

### Zdroj

- PASTOR, Jan. *Langenbeck's medical web page* [online]. [cit. 2009]. <<https://langenbeck.webs.com/>>.