

Sarkoidóza srdce

Sarkoidóza srdce je granulomatózní zánětlivé postižení myokardu. Může se objevit společně s dalšími extrakardiálními lézemi či samostatně.^{[1][2][3][4]} Sarkoidóza sama o sobě je multisystémové onemocnění z neznámé příčiny. Postihuje zpravidla jedince mezi 25. až 60. rokem.^[1] Nejčastěji je granulomatózní zánět lokalizován v **plicích**. Postiženy mohou být i oči, játra, GIT, kůže nebo nervová tkáň.^{[1][2][5]}

Srdeční sarkoidóza se projevuje **poruchami AV vedení a supraventrikulárními i komorovými arytmiemi**. Ty jsou hlavním nebezpečím nemoci.^{[1][3]} Pozorujeme někdy také rozvoj srdečního selhání. Přítomnost sarkoidózy srdce a míra poruchy srdeční funkce jsou důležitými prediktory prognózy pacientů.^{[1][3]}

Etiopatogeneze

Příčiny sarkoidózy jsou neznámé, pravděpodobně se jedná o **autoimunitní postižení**. Mezi uvažované spouštěče spadají infekční i neinfekční původci. Roli hraje i genetická predispozice.^[1]

Patologicky v myokardu pozorujeme dobře **ohraňovaná granulomatózní zánětlivá ložiska**. Ta jsou doprovázena **fibrotizací srdečního svalu**. Uvedené změny vedou k rozvoji srdeční dysfunkce a poruch srdečního rytmu.^{[1][2]} Nemoc může ve výsledku dospět až do obrazu restriktivní či dilatační kardiomyopatie.^{[2][4]} Histopatologické změny jsou podobné nálezu u velkobuněčné myokarditidy.^{[4][6]}

Epidemiologie

Srdeční postižení zjišťujeme u **5 % pacientů se sarkoidózou**.^[1] Nicméně vzorky z autopsií ukazují, že **klinicky nemá srdeční manifestace** je přítomná u 20–25 % nemocných.^{[1][2]} Prevalence sarkoidózy kolísá mezi 4,7–64/100 tisíc obyvatel s vyšším výskytem u žen.^{[1][4]} U nově vzniklých AV bloků vyššího stupně nejasné etiologie je srdeční sarkoidóza potvrzena v 19–34 %.^[1]

Klinický obraz

Příznaky nemoci jsou velmi variabilní. Může se projevovat **synkopami, arytmiemi, městnavým srdečním selháním až náhlou smrtí**. Z arytmií jsou typickým nálezem AV blokády vyššího stupně a komorové arytmie.^[2] V důsledku zasažení plic nebo srdečního selhávání se může rozvinout plicní hypertenze.^[2]

Diagnostika

V první linii se uplatňuje EKG, holterovská monitorace (intermitentní výskyt arytmií) a echokardiografie. Tato vyšetření doplňují 18-FDG PET/CT (pozitronová emisní tomografie s použitím 18-fluorodeoxyglukózy) a MRI.

U pacientů s již diagnostikovaným extrakardiálním postižením je v ročních intervalech prováděno **screeningové vyšetření možného zasažení myokardu**. Screening zahrnuje odběr anamnézy, EKG, holterovské monitorování a echokardiografii. Pokud je jakékoliv z těchto vyšetření abnormální, je doplněno vyšetření PET/CT anebo MRI.^{[1][2][3]}

Na srdeční sarkoidózu bychom měli myslet u pacientů s **AV blokádami vyššího stupně, setrvalými komorovými tachykardiemi a srdečním selháním nejasné etiologie**.^[2] Stejně jako v předchozí skupině, i zde jsou pacienti vyšetřováni pomocí MRI anebo PET/CT. Ke zvážení je u vybraných pacientů endomyokardiální biopsie. Ta má ovšem kvůli fokálnímu charakteru zánětlivého postižení malou senzitivitu (25 %).^{[2][4]}

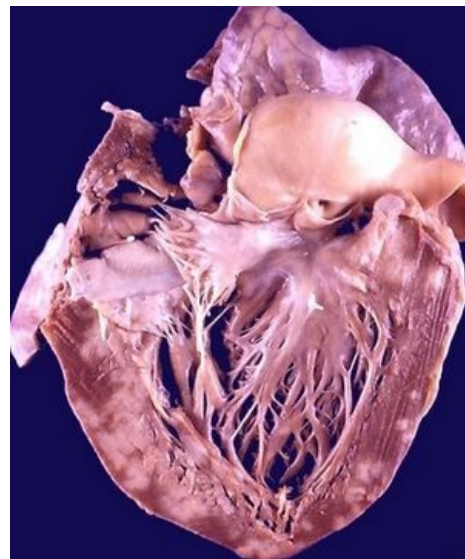
 *Podrobnější informace naleznete na stránce o podrobnostech diagnostiky srdeční sarkoidózy.*

Léčba

Léčba je zaměřena na **potlačení zánětlivé a fibrózní aktivity, léčbu srdeční dysfunkce a prevenci maligních arytmií**.

Imunosupresivní léčba

Základem léčby je podávání imunosupresivní terapie. U pacientů většinou vede k **potlačení zánětlivé aktivity a zlepšení systolické funkce srdce**. Dalšími efekty jsou zlepšení AV převodu a **snížení rizika komorových arytmií**.^{[1][2][3][4]} Vzhledem k nemalé mortalitě nemoci a riziku relapsu po vysazení terapie se doporučuje



Srdce postižené sarkoidózou s patrnými zánětlivě-fibrotickými změnami myokardu. Sekční nález.

dlouhodobá (většinou celoživotní) imunosuprese. Pacientům je převážně podáván prednison v iniciační dávce 30–40 mg/den.^[1] V případě nežádoucích vedlejších efektů nebo malého účinku léčby je volena léčba methotraxátem, azathioprinem, cyklosporinem či jinými preparáty.^{[1][4]}

Léčba srdečního selhání a arytmíí

Opatrnosti je třeba v případě nasazení beta-blokátorů kvůli výskytu AV blokad^[2] a u amiodaronu. Zcela kontraindikována jsou antiarytmika I. třídy (proarytmogenní účinek).^[2] U závažné kardiální dysfunkce refrakterní na farmakoterapii je indikována transplantace srdce.

Velkým nebezpečím nemoci jsou závažné poruchy rytmu (rekurence komorových arytmíí 44–75 %).^[3] V určitých situacích je tedy doporučováno podávání antiarytmik a implantace ICD (implantabilní kardioverter-defibrilátor) nebo kardiostimulátoru. Takovéto zajištění je nutné hlavně u pacientů se **setrvalými komorovými tachykardiemi, kompletní AV blokadou** a při **srdeční dysfunkci** refrakterní k léčbě.^{[1][2][3][4]}

Prognóza

Srdeční postižení je u pacientů se sarkoidózou významným prediktorem prognózy. Většina úmrtí je v důsledku komorových arytmíí. Vedle tíže systolické dysfunkce se v predikci uplatní i přítomnost fibrózy na magnetické rezonanci srdce.^[1] U pacientů s těžkou systolickou dysfunkcí je prognóza velmi nepříznivá.^[3]

Odkazy

Související články

- Sarkoidóza (patologie)
- Sarkoidóza (interna)
- Restrikční kardiomyopatie

Použitá literatura

- KAUTZNER, Josef. *Srdeční selhání : aktuality pro klinickou praxi.* - vydání. Mladá fronta, 2015. ISBN 9788020435736.
- MANN, Douglas L, et al. *Braunwald´s Heart Disease : A Textbook of Cardiovascular Medicine.* 10th Edition vydání. 2015. ISBN 978-0-323-29429-4.
- KOPŘIVA, Petr, Martin GRIVA a Zbyněk TUDÖS. Management of cardiac sarcoidosis - A practical guide. *Cor et Vasa.* 2018, roč. 2, vol. 60, s. e155-e164, ISSN 0010-8650. DOI: 10.1016/j.crvasa.2017.05.012 (<http://dx.doi.org/10.1016%2Fj.crvasa.2017.05.012>).
- BIRNIE, David H., Riina KANDOLIN a Pablo B. NERY. Cardiac manifestations of sarcoidosis: diagnosis and management. *European Heart Journal.* 2016, roč. -, vol. -, s. ehw328, ISSN 0195-668X. DOI: 10.1093/eurheartj/ehw328 (<http://dx.doi.org/10.1093%2Feurheartj%2Fehw328>).
- BIRNIE, David H., Pablo B. NERY a Andrew C. HA. Cardiac Sarcoidosis. *Journal of the American College of Cardiology.* 2016, roč. 4, vol. 68, s. 411-421, ISSN 0735-1097. DOI: 10.1016/j.jacc.2016.03.605 (<http://dx.doi.org/10.1016%2Fj.jacc.2016.03.605>).
- OKADA, David R., John SMITH a Arsalan DERAKHSHAN. Ventricular Arrhythmias in Cardiac Sarcoidosis. *Circulation.* 2018, roč. 12, vol. 138, s. 1253-1264, ISSN 0009-7322. DOI: 10.1161/circulationaha.118.034687 (<http://dx.doi.org/10.1161%2Fcirculationaha.118.034687>).
- ANTON, Jan. Materiály k přednášce "Sarkoidóza".

Reference

- BIRNIE, David H., Riina KANDOLIN a Pablo B. NERY. Cardiac manifestations of sarcoidosis: diagnosis and management. *European Heart Journal.* 2016, roč. -, vol. -, s. ehw328, ISSN 0195-668X. DOI: 10.1093/eurheartj/ehw328 (<http://dx.doi.org/10.1093%2Feurheartj%2Fehw328>).
- KOPŘIVA, Petr, Martin GRIVA a Zbyněk TUDÖS. Management of cardiac sarcoidosis - A practical guide. *Cor et Vasa.* 2018, roč. 2, vol. 60, s. e155-e164, ISSN 0010-8650. DOI: 10.1016/j.crvasa.2017.05.012 (<http://dx.doi.org/10.1016%2Fj.crvasa.2017.05.012>).
- BIRNIE, David H., Pablo B. NERY a Andrew C. HA. Cardiac Sarcoidosis. *Journal of the American College of Cardiology.* 2016, roč. 4, vol. 68, s. 411-421, ISSN 0735-1097. DOI: 10.1016/j.jacc.2016.03.605 (<http://dx.doi.org/10.1016%2Fj.jacc.2016.03.605>).
- MANN, Douglas L, et al. *Braunwald´s Heart Disease : A Textbook of Cardiovascular Medicine.* 10th Edition vydání. 2015. ISBN 978-0-323-29429-4.
- HUNNINGHAKE, G W, U COSTABEL a M ANDO, et al. ATS/ERS/WASOG statement on sarcoidosis. American Thoracic Society/European Respiratory Society/World Association of Sarcoidosis and other Granulomatous Disorders. *Sarcoidosis Vasc Diffuse Lung Dis* [online]. 1999, vol. 16, no. 2, s. 149-73, dostupné také z <<https://www.ncbi.nlm.nih.gov/pubmed/10560120>>. ISSN 1124-0490.
- KUBÁNEK, M, et al. Obrovskobuněčná myokarditida a sarkoidóza srdce – update 2015. *Kardiologická revue.* 2015, roč. 17, vol. 4, s. 295-299,

