

Scrotum / Pigmented skin of scrotum - HE



Článek byl označen za rozpracovaný,

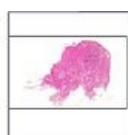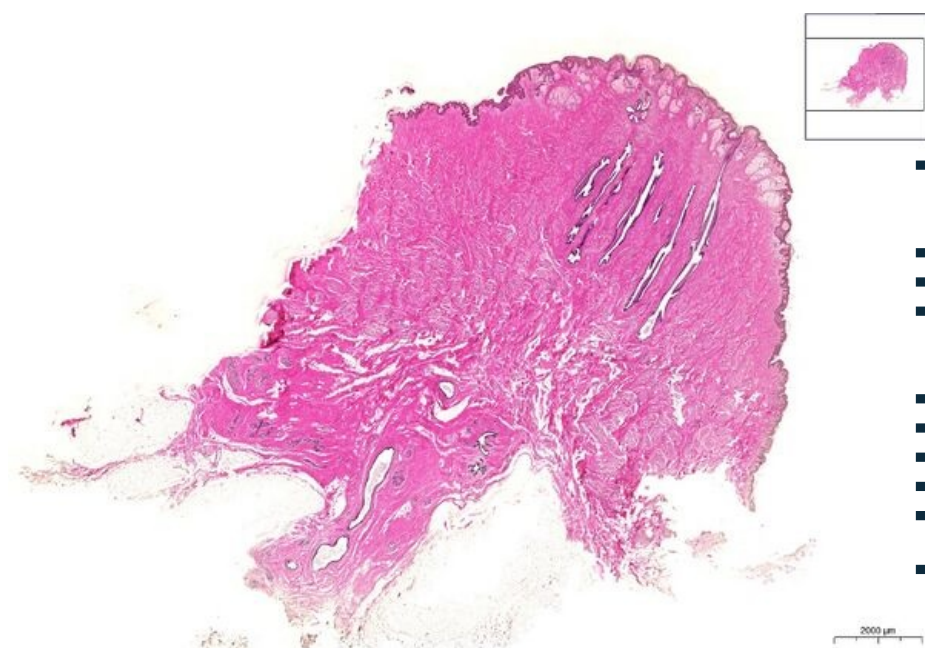
od jeho poslední editace však již uplynulo více než 30 dní

Chcete-li jej upravit, pokuste se nejprve vyhledat autora v historii ([https://www.wikiskripta.eu/index.php?title=Scrotum / _Pigmented_skin_of_scrotum_- _HE&action=history](https://www.wikiskripta.eu/index.php?title=Scrotum_-_Pigmented_skin_of_scrotum_-_HE&action=history)) a kontaktovat jej. Podívejte se také do .

Pokud vše nasvědčuje tomu, že původní autor nebude v editacích v nejbližší době pokračovat, odstraňte šablonu {{Pracuje se}} a stránku .

Stránka byla naposledy aktualizována v pátek 23. října 2020 v 13:03.

Kůže, tenký typ, pigmentovaná/ Skin, thin type, pigmented HE 0,7x



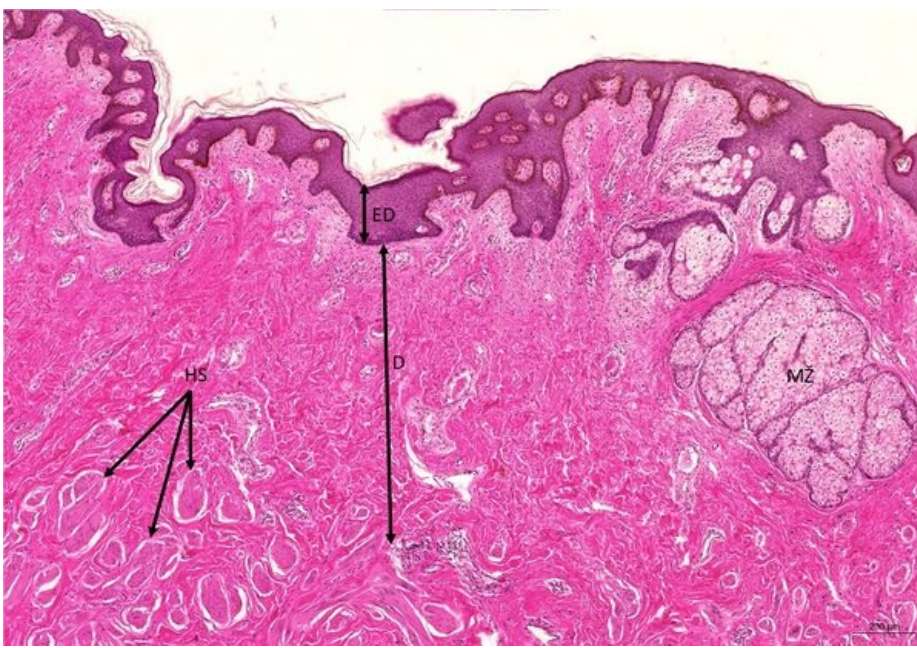Kůže, tenký typ, pigmentovaná/ Skin, thin type, pigmented HE 0,7x (areola mammae, bradavka/nipple)

- **1. ED** - vrstevnatý dlaždicový epitel - rohovějící/ stratified squamous epithelium - keratinized
- **a) SS** - stratum spinosum
- **b) SB** - stratum basale
- **c) P** - silně pigmentované stratum basale/ strongly pigmented stratum basale
- **2. D** - dermis
- **a) PP** - pars papillaris
- **b) PR** - pars reticularis
- **3. MŽ** - mazová žláza/ sebaceous
- **4. HS** - hladký sval / smooth muscle
-

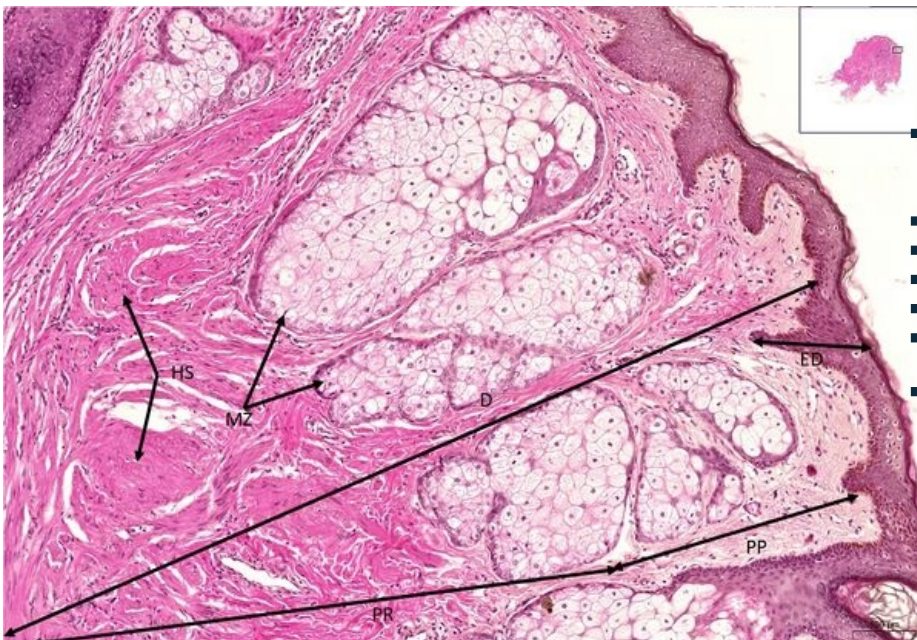
Kůže, tenký typ, pigmentovaná/ Skin, thin type, pigmented HE 5x

Kůže, tenký typ, pigmentovaná/ Skin, thin type, pigmented HE 5x

- **1. ED** - vrstevnatý dlaždicový epitel - rohovějící/ stratified squamous epithelium - keratinized
- **2. D** - dermis
- **3. MŽ** - mazová žláza/ sebaceous
- **4. HS** - hladký sval / smooth muscle
-



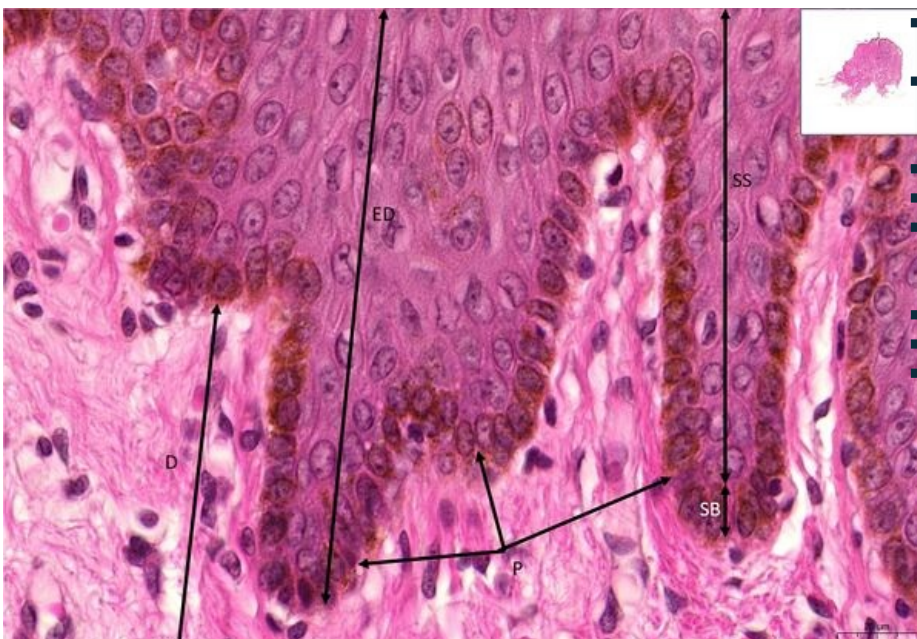
Kůže, tenký typ, pigmentovaná/ Skin, thin type, pigmented HE 10x



Kůže, tenký typ, pigmentovaná/ Skin, thin type, pigmented HE 10x

- 1. ED - vrstevnatý dlaždicový epitel - rohovějící/ stratified squamous epithelium - keratinized
- 2. D - dermis
- a) PP - pars papillaris
- b) PR - pars reticularis
- 3. MŽ - mazová žláza/ sebaceous
- 4. HS - hladký sval / smooth muscle

Kůže, tenký typ, pigmentovaná/ Skin, thin type, pigmented HE 63x



Kůže, tenký typ, pigmentovaná/ Skin, thin type, pigmented HE 63x

- 1. ED - vrstevnatý dlaždicový epitel - rohovějící/ stratified squamous epithelium - keratinized
- a) SS - stratum spinosum
- b) SB - stratum basale
- c) P - silně pigmentované stratum basale/ strongly pigmented stratum basale
- 2. D - dermis

Navigace: Kožní systém / Skin

← Preparát
K4

| Seznam
preparátů

| Preparát K7
→