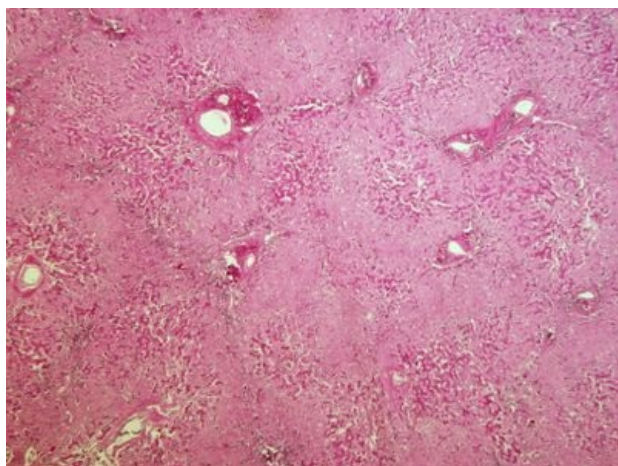
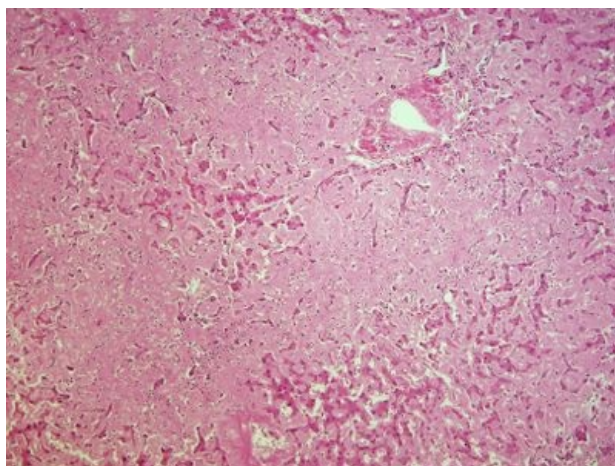


# Sekundární amyloidóza jater (preparát)

Přehledné zobrazení



Zvětšení



Amyloidóza je skupina onemocnění s extracelulárním ukládáním bílkovinných depozit s různou etiologií.

## Histologie

 Podrobnější informace naleznete na stránce Játra (SFLT).

## Příčina

Vzniká na podkladě chronického zánětu (revmatoidní artritida, IBD, chronický zánět kostí, bronchiektázie, syfilis, TBC).

## Patogeneze

Dlouhodobě zvýšené hladiny cytokinů (IL-1, IL-6, TNF) vedou v játrech ke zvýšené **produkci proteinu akutní fáze** - sérového amyloidu SAA (*serum amyloid-associated*). SAA je v tkáních pohlcován makrofágy, následně štěpen v lysozomech na amyloidogenní peptidy, které se deponují v extracelulárních prostorech (v Disseho prostorech, podél kapilár sinusů).

## Makroskopie

Játra jsou zvětšená, tužší, voskovité konzistence. Na řezu matně lesklá.

## Mikroskopie

Depozita amyloidu uložená v Disseho prostorech, s progresivním ukládáním do okolí hepatocytů a sinusů. V barvení HE je amyloid amorfní **eozinofilní** hmota.

## Prognóza a komplikace

Prognóza vychází z poškození orgánů. Porucha funkce a hepatomegalie. Přesné určení typu amyloidu je pro léčbu nezbytné.

## Výskyt

Zvýšený výskyt amyloidózy při **chronickém zánětu**.

## Odkazy

### Související články

- Játra
- Amyloidóza

### Externí odkazy

- Sekundární amyloidóza jater (virtuální preparát) (<http://www.patologie.info/vip/preparat.php?detail=120>)

## Reference

### Použitá literatura

- POVÝŠIL, Ctibor, Ivo ŠTEINER a Jan BARTONÍČEK, et al. *Speciální patologie*. 2. vydání. Praha : Galén, 2007. 430 s. ISBN 978-807262-494-2.
- BRYCHTOVÁ, Svetlana a Alice HLOBILKOVÁ. *Histopatologický atlas*. 1. vydání. Praha : Grada, 2008. 112 s. ISBN 978-80-247-1650-3.