

Serátní léze

Serátní léze (pilovité léze, pilovité adenomy, serátní adenomy) jsou skupinou adenomů tlustého střeva, ze kterých vzniká zřejmě nejméně třetina všech kolorektálních karcinomů (údaje v literatuře kolísají). Serátní léze byly poprvé popsány Longacrem a Fenoglio-Preiserem v roce 1990 jako výsledek analýzy skupiny kolorektálních polypů se smíšenými vlastnostmi hyperplastického polypu i adenomu. Serátní léze mají několik podtypů, které se liší rizikem rozvoje malignity. Za svůj název vděčí serátní léze tomu, že epitel krypt svým uspořádáním připomíná list pily, přesněji prominující epitelové buňky připomínají zuby pily. Toto charakteristické uspořádání je způsobeno především poruchou apoptózy. Podle histologické morfologie se serátní léze dle WHO (2010) klasifikují následujícím způsobem:

- hyperplastický polyp (HP, HPP)
- sesilní serátní adenom/polyp¹ (SSA/P)
 - — bez cytologických dysplazií
 - — s cytologickými dysplaziemi (SAAD)
- tradiční serátní adenom (TSA)

¹Pojmy *adenom* a *polyp* se používají, tedy alespoň v anglicky psaných textech, jako synonyma.

Sporadicky se vyskytující hyperplastické polypy, které představují až 90 % všech serátních lézí, velmi pravděpodobně nepředstavují riziko progresu v kolorektální karcinom. Sesilní serátní adenomy i tradiční serátní adenomy představují riziko rozvoje kolorektálního karcinomu, která je nejspíše vyšší než v případě konvenčních adenomů.


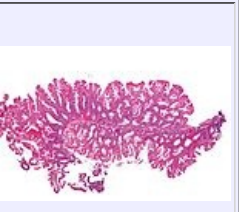
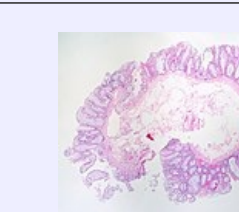
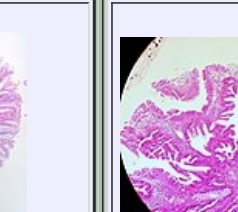
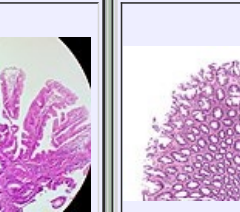
Molekulární mechanismus vzniku serátních lézí a případného maligního nádoru je odlišný od tradiční cesty adenom-karcinom, která zahrnuje mutaci genu APC, i od přímé mutace mutátorových genů, která je příčinou Lynchova syndromu. Hovoří se o **serátní cestě** vedoucí ke karcinomu s hypermethylačním fenotypem. Klíčovým krokem serátní dráhy jsou zřejmě mutace KRAS nebo BRAF, proteinkinázy zapojených do signální dráhy MAPK, následovaná různě vyjádřenou hypermethylací CpG ostrůvků v regulačních oblastech mutátorových genů, čímž dochází ke vzniku tzv. CIMP fenotypu (CpG Island Methylated Phenotype). To má za následek útlum exprese opravných proteinů a buňka se stává náchylnější ke vzniku dalších somatických mutací. Přesná sekvence mutací a poruch během serátní dráhy není známa, je pravděpodobné, že jde o několik částečně provázaných cest. Obvykle se rozlišují následující fenotypy kolorektálních karcinomu, v jejich iniciaci stála serátní léze:

1. mutace BRAF a výrazná metylace CpC (CIMP-H)
 - a) spojená s výraznou nestabilitou mikrosatelitů (MSI-H)
 - b) spojená se stabilitou mikrosatelitů (MSS)
2. mutace KRAS a nízká metylace CpC (CIMP-L), stabilita mikrosatelitů (MSS)

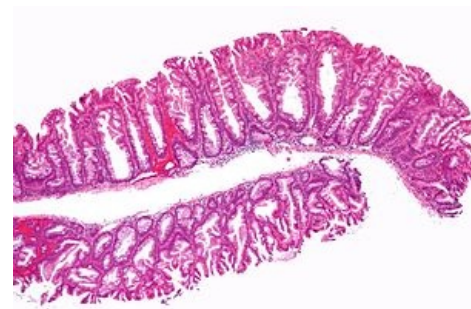I když jde vlastně o dvě dráhy, z nichž jedna se dále větví, tak se hovoří o serátní dráze vzniku kolorektálního karcinomu, aby se tím vyjádřila její odlišnost od dráhy vzniku karcinomu v sekvenci konvenční adenom-karcinom i od vzniku nádorů při Lynchově syndromu.

Odkazy

Virtuální preparáty

				
sesilní serátní adenom, H&E	sesilní serátní adenom, H&E	sesilní serátní adenom, pseudoinvaze, H&E	tradiční serátní adenom, H&E	hyperplastický polyp, H&E

Virtual Slide Library, University of Leeds: [1] (<http://www.virtualpathology.leeds.ac.uk/slidelibrary/>)



Sesilní serátní adenom, H&E. Uspořádání epitelu ve stěně krypt připomíná zuby pily, dalo vzniknout názvu skupiny lézí (angl. *serration* = zoubkování).

Související články

- Serátní léze/PGS
- Kolorektální karcinom
- Léčba jatrných metastáz u kolorektálního karcinomu
- Vídeňská klasifikace gastrointestinálních neoplazií (2002)

Literatura

- REX, D. K., D. J. AHNEN a J. A. BARON, et al. Serrated lesions of the colorectum: review and recommendations from an expert panel. *Am J Gastroenterol* [online]. 2012, vol. 107, no. 9, s. 1315-29; quiz 1314, 1330, dostupné také z <<https://www.ncbi.nlm.nih.gov/pmc/articles/PMC3629844/?tool=pubmed>>. ISSN 1572-0241.
- FU, X., Y. QIU a Y. ZHANG. Screening, management and surveillance for the sessile serrated adenomas/polyps. *Int J Clin Exp Pathol*. [online]. 2014, vol. 7, no. 4, s. 1275-1285, dostupné také z <<http://www.ijcep.com/files/ijcep1401068.pdf>>. ISSN 1936-2625.

Externí odkazy

- PathologyOutlines.com. *Colon tumor > Polyps > Serrated adenoma/polyp* [online]. ©2011. [cit. 6/2014]. <<http://www.pathologyoutlines.com/topic/colontumorserrated.html>>.