

Sialolitiáza

Sialolitiáza je tvorba **slinných konkrementů**, jejichž příčinou je změna složení sliny. Viskozita sliny se zvyšuje, tvoří se **mukoproteinová matrix**, do které se následně ukládá **anorganický materiál** (soli vápníku, hořčíku, fosforu) a vzniká konkrement. Konkrement **zúžuje** vývod, může dojít až k úplné **obstrukci** vývodu, retenci sliny a dilataci vývodu.

Nejčastěji je sialolitiázou postižena **glandula submandibularis**, méně často glandula parotis.

Klinické příznaky: bolestivé zduření, které souvisí se zvýšenou sekrecí sliny při jídle nebo s psychickou stimulací (**salivární kolika**).

Diagnostika: palpce, USG, nativní RTG, sialografie.

Terapie: operační vybavení konkrementu či celková extirpace slinné žlázy.

Odkazy

Související články

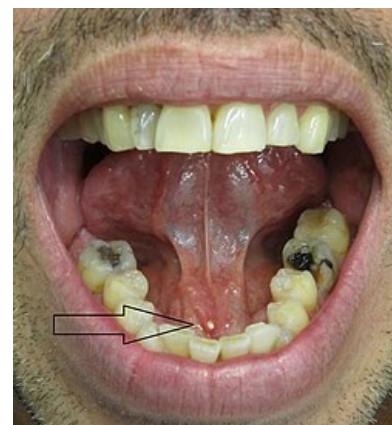
- Nemoci slinných žláz
- Vyšetřovací metody v ORL/přehled
- Slina

Zdroj

- BENEŠ, Jiří. *Studijní materiály* [online]. ©2007. [cit. 2009]. <http://jirben2.chytrak.cz/materialy/orl_jb.doc>.

Použitá literatura

- KLOZAR, Jan, et al. *Speciální otorinolaryngologie*. 1. vydání. Praha : Galén, 2005. 224 s. ISBN 80-7262-346-X.
- WOTKE, Jiří. *Patologie orofaciální oblasti*. 1. vydání. Praha : Grada, 2001. ISBN 80-7169-975-6.



Slinný kámen v submandibulárním vývodu



Sialolitiáza – slinné konkrementy



Článek neobsahuje vše, co by měl.

Můžete se přidat k jeho autorům (<https://www.wikiskripta.eu/index.php?title=Sialoliti%C3%A1za&action=history>) a jej.

O vhodných změnách se lze poradit v diskusi.